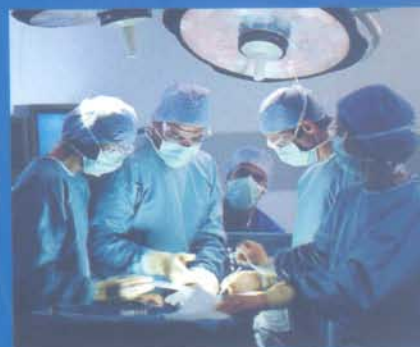

BỘ Y TẾ

PHẪU THUẬT THỰC HÀNH

SÁCH ĐÀO TẠO BÁC SĨ ĐA KHOA

Chủ biên: GS. Đặng Hanh Đệ



NHÀ XUẤT BẢN Y HỌC

TRƯỜNG ĐẠI HỌC Y HÀ NỘI
BỘ MÔN PHẪU THUẬT THỰC HÀNH

PHẪU THUẬT THỰC HÀNH

SÁCH ĐÀO TẠO BÁC SĨ ĐA KHOA

Mã số: Đ.01.Y.12

Chủ biên: GS. Đặng Hanh Đệ

NHÀ XUẤT BẢN Y HỌC
HÀ NỘI - 2007

CHỈ ĐẠO BIÊN SOẠN:

Vụ Khoa học và Đào tạo, Bộ Y tế

CHỦ BIÊN:

GS. Đặng Hanh Đệ

THAM GIA BIÊN SOẠN:

ThS. Nguyễn Khắc Đức

ThS. Trương Xuân Quang

ThS. Hoàng Ngọc Sơn

BS. Đỗ Tất Thành

ThS. Trần Xuân Vịnh

ThS. Kim Văn Vụ

THAM GIA BIÊN SOẠN:

BS. Đỗ Tất Thành

THAM GIA TỔ CHỨC BẢN THẢO:

ThS. Phí Văn Thâm

TS. Nguyễn Mạnh Pha

© Bản quyền thuộc Bộ Y tế (Vụ Khoa học và Đào tạo)

LỜI GIỚI THIỆU

Thực hiện một số điều của Luật Giáo dục, Bộ Giáo dục & Đào tạo và Bộ Y tế đã ban hành chương trình khung đào tạo Bác sĩ đa khoa. Bộ Y tế tổ chức biên soạn tài liệu dạy- học các môn cơ sở, chuyên môn và cơ bản chuyên ngành theo chương trình trên nhằm từng bước xây dựng bộ sách chuẩn trong công tác đào tạo nhân lực y tế.

Sách *Phẫu thuật thực hành* được biên soạn dựa trên chương trình giáo dục của Trường Đại học Y Hà Nội trên cơ sở chương trình khung đã được phê duyệt. Sách được các nhà giáo giàu kinh nghiệm và tâm huyết với công tác đào tạo biên soạn theo phương châm: kiến thức cơ bản, hệ thống; nội dung chính xác, khoa học; cập nhật các tiến bộ khoa học, kỹ thuật hiện đại và thực tiễn Việt Nam.

Sách *Phẫu thuật thực hành* đã được Hội đồng chuyên môn thẩm định sách và tài liệu dạy-học chuyên ngành bác sĩ đa khoa của Bộ Y tế thẩm định vào năm 2007. Bộ Y tế ban hành là tài liệu dạy - học đạt chuẩn chuyên môn của ngành Y tế trong giai đoạn hiện nay. Trong quá trình sử dụng sách phải được chỉnh lý, bổ sung và cập nhật.

Bộ Y tế xin chân thành cảm ơn GS. Đặng Hanh Đệ và các giảng viên bộ môn Phẫu thuật thực hành của trường Đại học Y Hà Nội đã bỏ nhiều công sức hoàn thành cuốn sách “Phẫu thuật thực hành”, cảm ơn PGS.TS. Nguyễn Chấn Hùng, TS. Nguyễn Trường An đã đọc, phản biện để cuốn sách được hoàn chỉnh kịp thời phục vụ cho công tác đào tạo nhân lực y tế.

Lần đầu xuất bản, chúng tôi mong nhận được ý kiến đóng góp của đồng nghiệp, các bạn sinh viên và các độc giả để lần xuất bản sau được hoàn thiện hơn

**VỤ KHOA HỌC VÀ ĐÀO TẠO
BỘ Y TẾ**

LỜI NÓI ĐẦU

Phẫu thuật thực hành là một môn học bắc cầu từ y học cơ sở đến y học lâm sàng, nó cung cấp những kiến thức cũng như kỹ thuật cơ bản để người sinh viên khi đi bệnh viện, nhất là đến một trung tâm ngoại khoa, có thể hiểu được những thủ thuật chính trong mổ xẻ như: các dụng cụ thông thường, cách sử dụng, làm một nút buộc chỉ như thế nào, khâu hay cắt ruột ra sao...

Nội dung chương trình phẫu thuật thực hành này nhằm cho đối tượng sinh viên Y3, mỗi người cần phải tập và thành thạo trong những động tác cơ bản để làm cơ sở cho thực hành ngoại khoa những năm sau này.

BỘ MÔN PHẪU THUẬT THỰC HÀNH

MỤC LỤC

Lời nói đầu

1. Các loại dụng cụ thông thường trong phẫu thuật 9
Đặng Hạnh Đệ
2. Kim - Chỉ phẫu thuật và cách sử dụng 16
Đỗ Tất Thành, Hoàng Ngọc Sơn
3. Các loại ống thông, ống dẫn lưu 24
Đỗ Tất Thành, Hoàng Ngọc Sơn
4. Mở và đóng thành bụng 33
Trần Xuân Vinh
5. Thăm dò ổ bụng 40
Trần Xuân Vinh
6. Khâu ống tiêu hoá 46
Trần Xuân Vinh
7. Mở thông ống tiêu hoá 51
Nguyễn Khắc Đức
8. Khâu lỗ thủng ổ loét dạ dày, tá tràng và ruột non 57
Kim Văn Tú
9. Cắt đoạn ruột và đóng kín đầu ruột 60
Kim Văn Tú
10. Khâu nối ruột 63
Kim Văn Tú
11. Mở thông túi mật 68
Nguyễn Khắc Đức
12. Mở thông bàng quang 72
Nguyễn Khắc Đức
13. Dẫn lưu màng phổi 77
Đặng Hạnh Đệ, Trương Xuân Quang

14. Mở khí quản	81
<i>Đặng Hanh Đệ, Trương Xuân Quang</i>	
15. Xử trí vết thương phần mềm	85
<i>Hoàng Ngọc Sơn</i>	
16. Kỹ thuật chung cắt cụt chi cấp cứu	94
<i>Hoàng Ngọc Sơn</i>	
17. Nhiễm trùng phần mềm	104
<i>Hoàng Ngọc Sơn</i>	
18. Đường vào, cách bộc lộ và xử lý thương tổn mạch máu	118
<i>Đặng Hanh Đệ</i>	
19. Khâu gân, cơ, thần kinh	134
<i>Hoàng Ngọc Sơn</i>	
20. Mở cân trong hội chứng khoang	143
<i>Hoàng Ngọc Sơn</i>	

CÁC LOẠI DỤNG CỤ THÔNG THƯỜNG TRONG PHẪU THUẬT

MỤC TIÊU

1. *Biết được một số dụng cụ thông thường trong phẫu thuật.*
2. *Biết cách sử dụng một số dụng cụ thông thường.*
3. *Hiểu cấu trúc các dụng cụ kim loại.*

1. ĐẠI CƯƠNG

Dụng cụ kim loại dùng trong phẫu thuật phải có những tính chất sau:

Trước đây làm bằng sắt hoặc thép rồi mạ để tránh rỉ, nhưng hiện nay đều làm bằng hợp kim, hợp kim này không rỉ, nhẹ, chắc, mặt ngoài nhẵn nhưng không bóng để tránh phản chiếu ánh sáng. Các chữ hay số trên dụng cụ không còn được dập sâu vào dụng cụ mà thay bằng áp điện để dễ cọ rửa và tiệt trùng.

Những dụng cụ dễ mòn do cọ vào vật cứng hay dùng thường xuyên được gia công thêm một bản carbon, rất cứng (Thí dụ: 2 má của kéo, kim cặp kim...). Những dụng cụ này được mạ vàng phía chuôi để dễ phân biệt trong khi dùng (Hình 1.3-C, 1.4e).

Sau khi dùng xong, các dụng cụ này trước đây được ngâm trong nước, rồi dùng bàn chải cọ sạch dưới vòi nước. Làm như vậy dễ làm hỏng dụng cụ (mòn) và khó có thể cọ ở các khe, máu vẫn bám vào, khi tiệt trùng (lò sấy) sẽ kết lại. Nay dùng một dung dịch có tính chất làm tiêu-tan các chất bám vào dụng cụ (mỗi hãng sản xuất đặt một tên khác nhau, căn bản là có enzym), ngâm một thời gian, xả nước sạch rồi đưa vào lò sấy.

Đối với những dụng cụ mổ vi phẫu, rất mỏng mảnh và rất đắt nên lau càng phải hết sức thận trọng khi dùng cũng như khi lau chùi, tiệt trùng. Những dụng cụ này thường được cài từng chiếc lên một khay sao cho các dụng cụ không va chạm, nằm đè lên nhau sẽ làm cong hay gãy nhất là khi đang sấy ở nhiệt độ cao.

2. NGUYÊN TẮC SỬ DỤNG

Mỗi dụng cụ làm ra nhằm thực hiện một mục đích riêng, do đó không được tùy tiện dùng làm việc khác sẽ hỏng (Thí dụ: kim cặp kim nhỏ cho chỉ

5-0, 6-0 không được dùng để cặp kim khâu cơ hay khâu da, chỉ cần trót cặp nhầm một lần là đã hỏng phải vứt bỏ mà mỗi kim này giá vài triệu đồng; kéo phẫu tích không được dùng để cắt chỉ...).

Khi cặp vào một tạng hoặc một mô tinh tế (não, thành mạch...) mà không định cắt bỏ thì không được dùng các loại kẹp có răng.

Không bao giờ hai người cầm một dụng cụ: người phụ đang cầm nhưng nếu người mổ cần đến (để đặt lại, để khâu...) thì người phụ phải thả ngay dụng cụ đó, nếu không rất dễ rách phân mô đang cặp.

Trong khi mổ, không bao giờ nhóm mổ (người mổ chính và người phụ mổ) được tự mình thò tay lên bàn dụng cụ để lấy mà phải nói qua dụng cụ viên, chính vì vậy người mổ cũng phải biết tên dụng cụ mà gọi. Một khi đã làm việc thành thạo, người mổ chỉ việc chìa tay, không cần nói, dụng cụ viên cũng tự biết phải đưa dụng cụ nào.

3. CÁCH SỬ DỤNG MỘT SỐ LOẠI DỤNG CỤ CƠ BẢN

3.1. Kẹp phẫu tích (Hình 1.3)

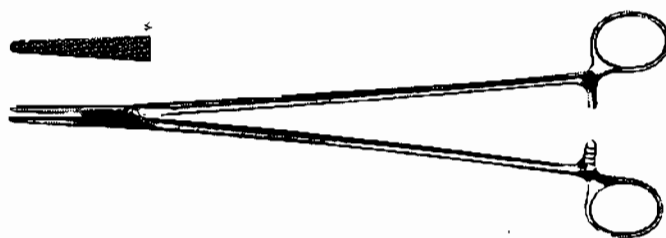Kẹp được giữ bằng ngón cái và ngón trỏ như kiểu cầm bút (Hình 1.3B).

3.2. Kéo (Hình 1.4)

Luồn ngón cái vào một vòng, vòng kia là ngón giữa hay ngón nhẫn, ngón trỏ đỡ kéo.

3.3. Kim cặp kim (Hình 1.1)

Cầm như cầm kéo để dễ dàng mở và khép kim. Không được dùng cả bàn tay nắm lấy kim vì như vậy mỗi khi mở hay khép lại phải chuyển tay trở về tư thế như kiểu cầm kéo, động tác này không những mất thêm thì giờ mà điểm chính là gây rách mô đang khâu nhất là những mô mỏng, dễ nát mỗi khi chuyển tay. Chỉ trừ khi phải khâu qua một mô rất cứng, rất dai (xương, mô xơ dày...) mà kim lại cùn thì mới nắm như vậy để có sức.



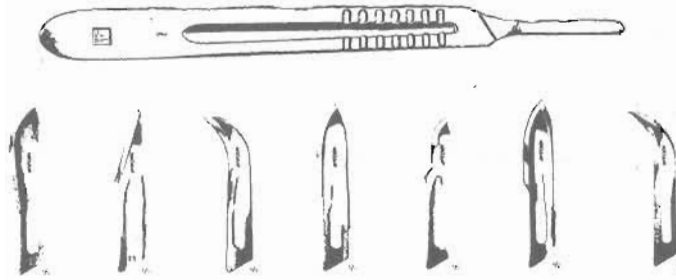
Hình 1.1. Kim kẹp kim.

Khi mổ do vị trí đứng nên không phải luôn luôn thuận chiều cầm dụng cụ, bắt buộc người mổ (cả người mổ chính và phụ mổ) phải sử dụng linh hoạt hơn. Điều chủ yếu là phải sử dụng cổ tay, làm sao bàn tay có thể ở mọi tư thế khi sử dụng, không thể chỉ biết sắp-ngửa. Mặt khác, thí dụ như kẹp Kocher,

phải biết mở kẹp cả tay phải lẫn tay trái, cả xuôi chiều lẫn trái chiều (vòng tay sang đối diện để mở ngược trở lại).

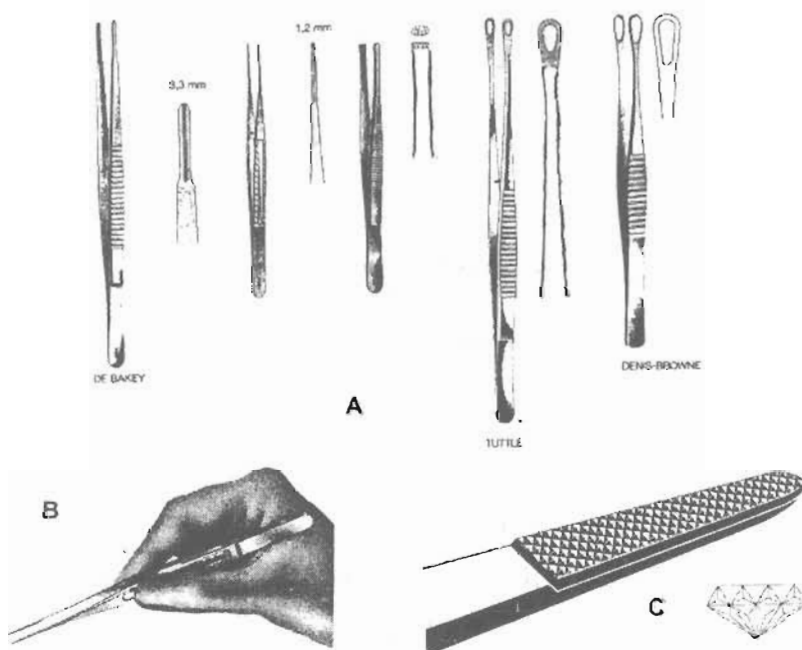
3.4. Dao mổ (Hình 1.2)

Trước đây là loại dao mổ cán liền lưỡi. Loại này phải luôn luôn mài cho sắc. Nay gần như đã thay thế hoàn toàn bằng loại cán rời, loại này có lợi là các lưỡi dao tháo lắp đơn giản, dùng một lần vứt lưỡi đi không bao giờ phải mài, có rất nhiều loại lưỡi khác nhau, tùy theo yêu cầu mà sử dụng.



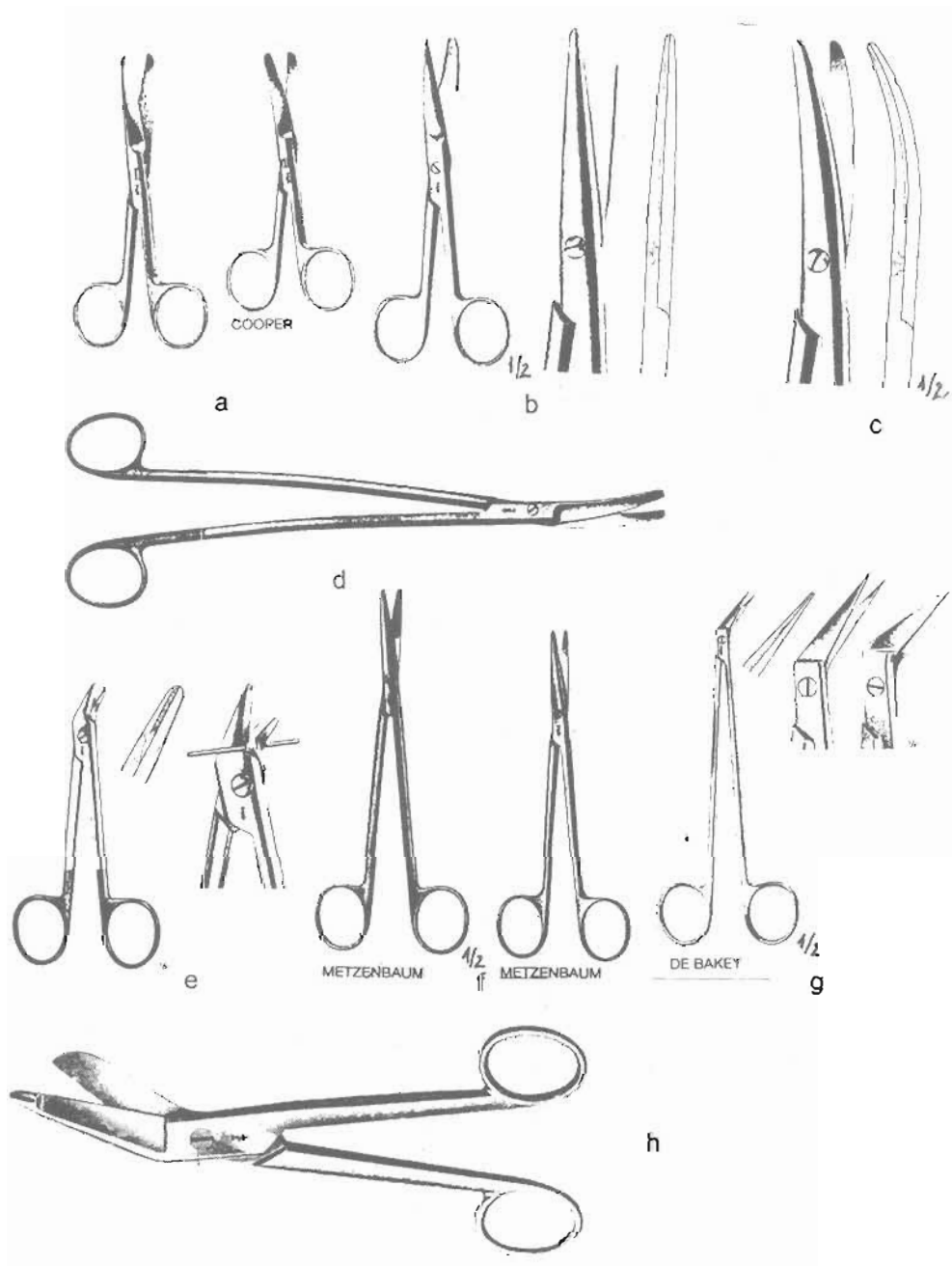
Hình 1.2. Cán dao mổ và các loại lưỡi dao.

Cầm dao mổ có hai cách: cách thông thường là cầm như kiểu cầm cán kéo khi chơi vĩ cầm để rạch da, nhưng khi rạch da xong thì gần như ai cũng cầm theo kiểu cầm bút.



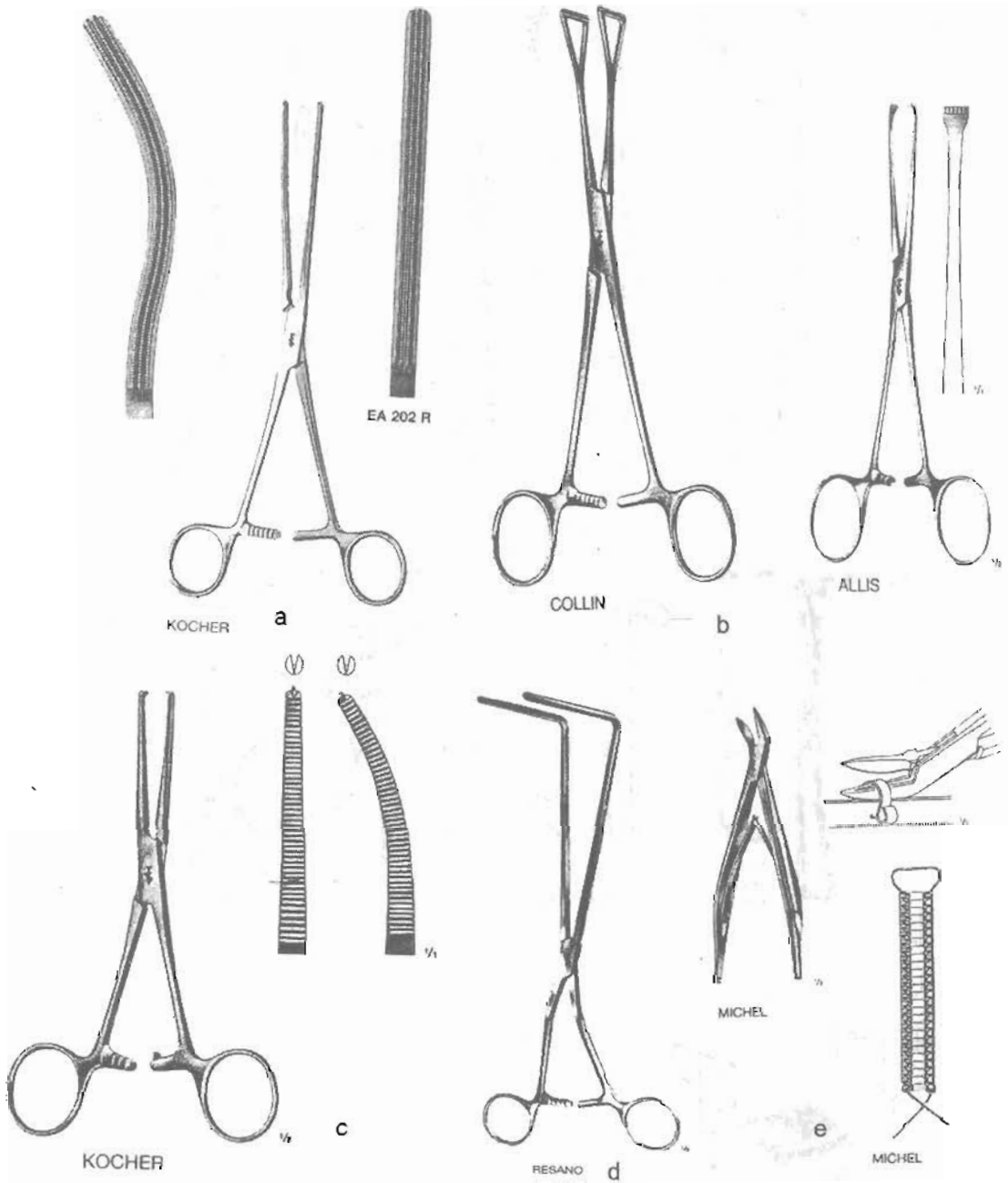
Hình 1.3. Kẹp phẫu tích.

- A. Các loại kẹp phẫu tích: không răng, có răng.
- B. Cách cầm kẹp phẫu tích.
- C. Miếng carbon gắn vào đầu kẹp để chống cùn.



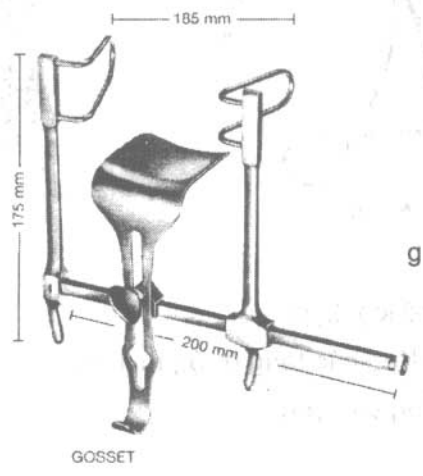
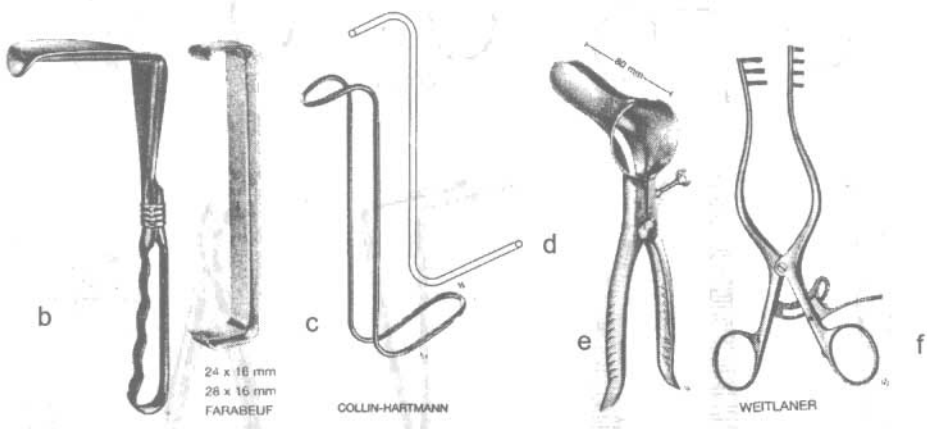
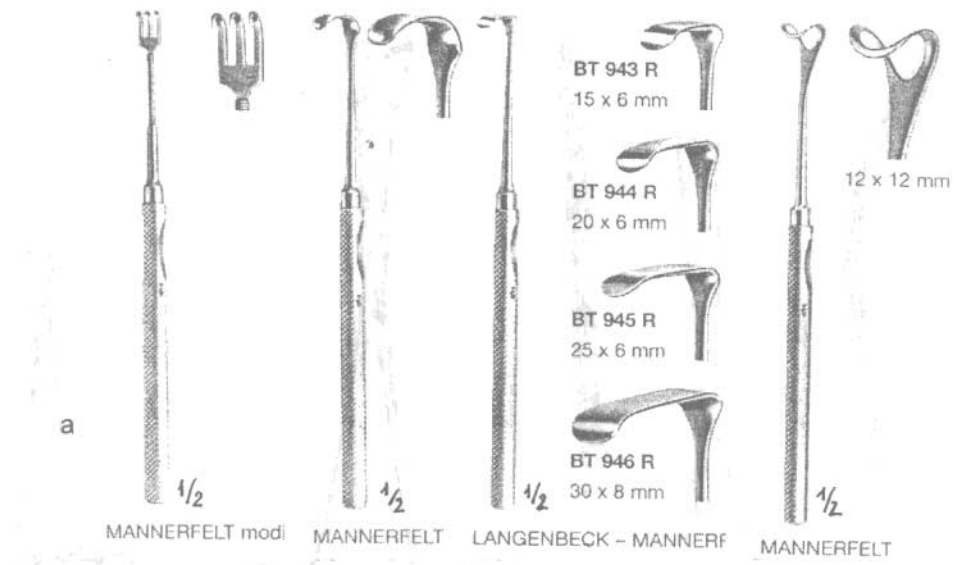
Hình 1.4. Kéo.

- a: Kéo cắt chỉ cho nhóm mỡ.
- b: Kéo cắt chỉ cho dụng cụ viên.
- c: Kéo phẫu tích thông thường cong và thẳng.
- d: Kéo phẫu tích cong.
- e: Kéo cắt chỉ thép. f: Kéo phẫu tích thẳng.
- g: Kéo cắt ngược chiều. h: Kéo cắt băng.




Hình 1.5. Một số loại kẹp.

- a: Kẹp ruột (clamp) thẳng và cong.
- b: Kẹp các tạng (ruột, túi mật..).
- c: Kẹp cầm máu (Kocher) có răng thẳng và cong.
- d: Kẹp cặp đại tràng thẳng và cong.
- e: Kẹp để cặp và tháoagrafe Michel.



Hình 1.6. Một số loại banh.
a: Các loại banh nhỏ. b: Van bụng.
c: Banh Farabeuf. d: Banh Hartmann.
e: Mỏ vịt banh hậu môn. f: Banh tự giữ.
g: Banh 3 chiều Gosset.



Hình 1.7. Dụng cụ vi phẫu.

a: Cách cầm kim. b: Cách cầm kéo. c: Các loại kim cặp kim. d: Kẹp phẫu tích.

CÂU HỎI LƯỢNG GIÁ

1. Hãy nêu những nguyên tắc khi sử dụng dụng cụ mổ.
2. Hãy nêu 5 dụng cụ cơ bản khi mổ.

KIM - CHỈ PHẪU THUẬT VÀ CÁCH SỬ DỤNG

MỤC TIÊU

1. Chọn đúng loại kim chỉ phẫu thuật phù hợp với tổ chức khâu, buộc.
2. Buộc các nút chỉ phẫu thuật đúng kỹ thuật.

1. ĐẠI CƯƠNG

Hiện nay có rất nhiều loại kim, chỉ được dùng trong phẫu thuật do các hãng khác nhau sản xuất. Mỗi loại có những đặc tính phù hợp với mỗi tổ chức được khâu, buộc mà người mổ phải biết rõ để lựa chọn chính xác.

2. CHỈ PHẪU THUẬT

Các loại chỉ dùng trong phẫu thuật cần đảm bảo vô khuẩn, ít gây phản ứng và tổn thương mô, đủ độ bền chắc, dễ sử dụng. Khi sản xuất người ta còn nhuộm màu (để dễ nhìn khi mổ), phủ lớp làm sợi chỉ trơn, mềm hoặc thậm chí còn được tẩm chất có khả năng kháng khuẩn.

Chỉ phẫu thuật có thể được làm từ nhiều nguyên liệu khác nhau. Trước đây chủ yếu có nguồn gốc tự nhiên (chỉ lin, lụa, catgut...), nay dần được thay thế bằng các loại chỉ tổng hợp với các ưu điểm: dễ khử trùng, bảo quản, giảm phản ứng của cơ thể với chỉ, độ bền chắc cao hơn, dễ sản xuất các loại chỉ với kích thước nhỏ... Ngoài ra còn có chỉ kim loại (chỉ thép sử dụng chủ yếu với tổ chức xương, các loại máy khâu nối...).

2.1. Phân loại chỉ

Dựa vào cấu tạo, tính chất của sợi chỉ có các tiêu chuẩn để phân loại chỉ như sau:

* *Nguồn gốc*

Chỉ có nguồn gốc tự nhiên (lụa, sợi bông, ruột súc vật...) và chỉ tổng hợp (polymer tổng hợp).

* *Cấu tạo sợi chỉ (Hình 2.1)*

- Chỉ đa sợi (multifilament): gồm nhiều sợi nhỏ được bện hoặc xoắn với nhau nên thường mềm mại, dễ thao tác và thắt nút hơn nhưng cũng vì gồm nhiều sợi nên dễ làm tổn thương mô hơn và có thể sẽ là nơi chứa vi khuẩn. Chỉ đa sợi thường được dùng trong phẫu thuật tiêu hoá.



Hình 2.1. Cấu tạo sợi chỉ.

- Chỉ đơn sợi (monofilament): có cấu trúc là một sợi đơn nên dễ sản xuất các chỉ cỡ nhỏ (9-0, 10-0, 11-0), sợi chỉ trơn dễ xuyên và ít làm tổn thương mô tuy nhiên sẽ cần sự khéo léo nhiều hơn khi thao tác, buộc chỉ vì sợi chỉ cứng hơn. Vì là sợi đơn nên rất dễ tuột, cần phải làm nhiều nút (có đổi tay) và không được kẹp vào sợi chỉ sẽ làm nát. Chỉ đơn sợi được sử dụng nhiều trong phẫu thuật mạch máu.

*** Thời gian tiêu của chỉ**

- Chỉ không tiêu (nonabsorbable): là loại chỉ tồn tại vĩnh viễn trong cơ thể (hoặc bị cơ thể thải ra ngoài) vì thế sẽ trở thành dị vật trong cơ thể dễ gây phản ứng mô. Ưu điểm chính của loại chỉ này là có thời gian giữ tổ chức dài thường được sử dụng trong khâu thành bụng hoặc ở các mô ít quan trọng, dễ chấp nhận dị vật.
- Chỉ tự tiêu (absorbable): là loại chỉ sau một thời gian trong cơ thể sẽ bị thủy phân (chỉ tổng hợp) hoặc bị phá hủy do tác động của enzym (chỉ tự nhiên) vì thế nó khắc phục được các nhược điểm của chỉ không tiêu. Hiện nay có nhiều loại chỉ tự tiêu có thời gian giữ vết mổ và thời gian tiêu khác nhau phù hợp với thời gian lành của các tổ chức.

*** Cỡ chỉ**

Chỉ phẫu thuật được sản xuất theo nhiều cỡ khác nhau phù hợp với từng mục đích sử dụng. Kích cỡ chỉ (đường kính) tuân theo tiêu chuẩn của Dược điển Mỹ (USP) hoặc theo dược điển Châu Âu (EP) tính theo đơn vị Metric (1/10mm). (Bảng 2.1).


Bảng 2.1. Kích cỡ chỉ theo tiêu chuẩn USP và EP.

USP	11-0	10-0	9-0	8-0	7-0	6-0	5-0	4-0	3-0	2-0	0	1	2	3	4	5	6
EP	0.1	0.2	0.3	0.4	0.5	0.7	1.0	1.5	2.0	3.0	3.5	4.0	5.0	6.0	6.0	7.0	8.0

2.2. Lựa chọn chỉ trong phẫu thuật

* Nguyên tắc chung: chỉ sử dụng phải có kích thước, độ bền chắc, thời gian tiêu phù hợp với tổ chức định khâu buộc và thời gian tiêu đủ để lành tổ chức.

Ví dụ: những tổ chức có thời gian liền vết thương lâu (cân, gân...) thường sử dụng chỉ không tiêu hoặc chỉ tiêu rất chậm; những tổ chức có thời gian liền nhanh hơn (ống tiêu hoá, đường mật...) có thể dùng chỉ tự tiêu.



Hình 2.2. So sánh cỡ chỉ với sợi tóc người.

* Các loại chỉ thường được sử dụng trong từng chuyên khoa:

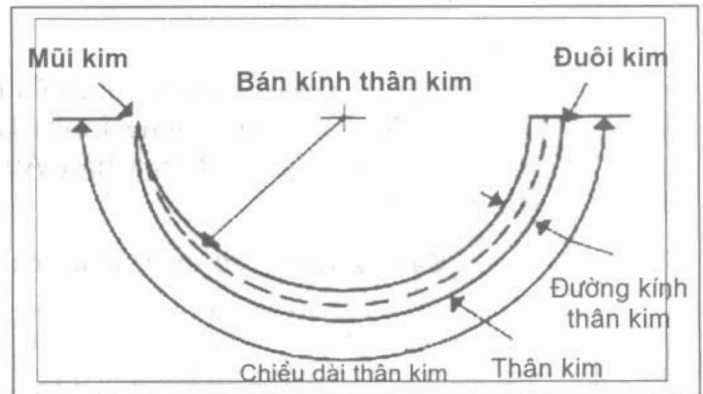
- Khâu ống tiêu hoá: thường sử dụng chỉ đa sợi có thời gian tiêu trung bình, kích thước chỉ: 3-0, 4-0.
- Khâu đường mật: thường sử dụng chỉ tiêu, đơn sợi kích thước 3-0, 4-0
- Khâu mạch máu: thường sử dụng chỉ đơn sợi, không tiêu, kích thước nhỏ (5-0, 6-0, 7-0).

3. KIM PHẪU THUẬT

Kim phẫu thuật thường được làm bằng thép không rỉ, chắc, không bóng. Kim phải đủ độ cứng để không bị cong nhưng cũng phải có độ dẻo để không bị gãy. Mũi kim phải sắc, nhọn có kích thước phù hợp với chỉ để có thể dễ dàng đưa chỉ xuyên qua tổ chức và ít gây tổn thương mô.

3.1. Cấu tạo kim

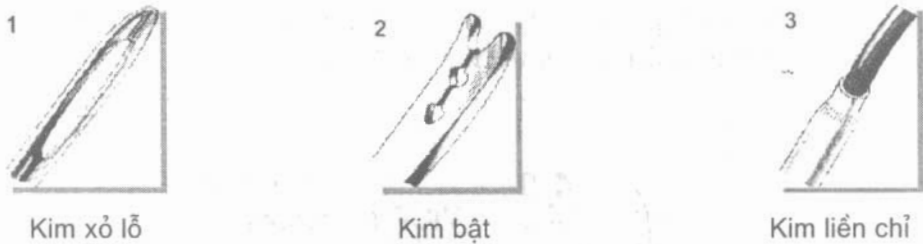
Cấu tạo của kim gồm 3 phần (Hình 2.3): đuôi kim, thân kim, mũi k.m. Dựa vào cấu tạo của kim có thể có các cách phân loại kim khác nhau.



Hình 2.3. Cấu tạo kim.

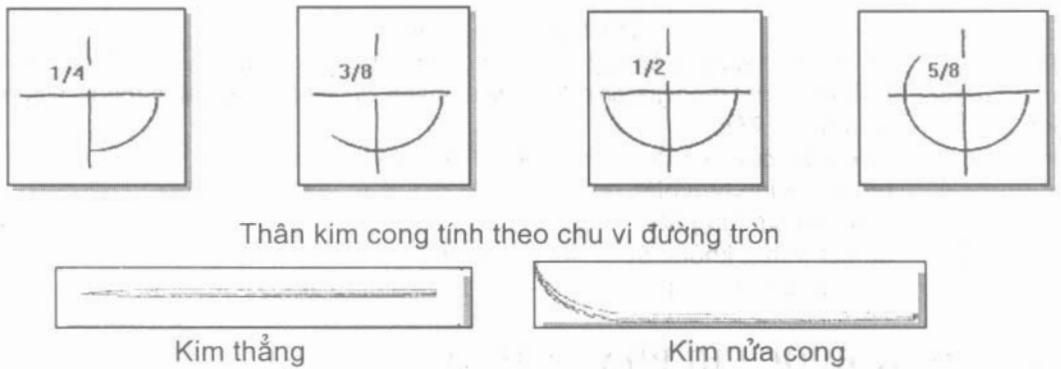
Cấu tạo của đuôi kim (Hình 2.4): trước dây đuôi kim có một lỗ nhỏ hình bầu dục để luồn sợi chỉ qua (kim xoắn), sau đó người ta cải tiến thành kiểu chốt

cài giống nơm cá (kim bật) để thao tác luôn chỉ dễ dàng và nhanh chóng hơn. Hiện nay có nhiều loại kim liên chỉ, đuôi kim có cấu tạo hình ống bóp chặt lấy chỉ nên không cần thao tác khâu chỉ. Hơn nữa loại kim liên chỉ khi xuyên qua tổ chức ít gây thương tổn mô hơn do kích thước kim và chỉ là gần bằng nhau, kim chỉ dùng một lần nên độ sắc nhọn cũng hơn loại kim kia nhiều.



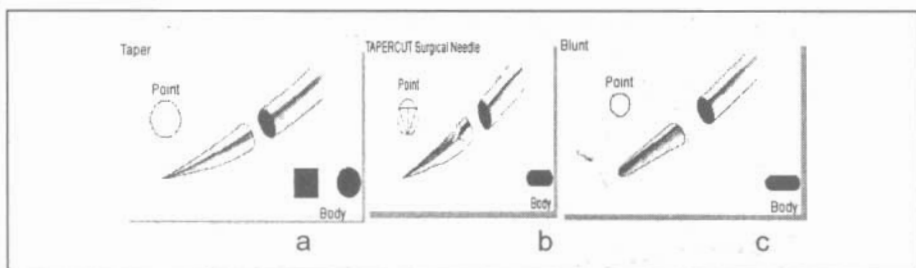
Hình 2.4. Cấu tạo đuôi kim.

- Thân kim: tùy tính chất, vị trí của tổ chức cần khâu mà có thể lựa chọn kim có thân kim với chiều dài, độ cong và đường kính phù hợp (Hình 2.5).



Hình 2.5. Hình dạng thân kim.

- Hình dạng tiết diện kim: loại kim thân tròn (dùng khâu các tổ chức mềm) và loại kim thân tam giác (dùng khâu da) là 2 loại thường được sử dụng nhất. Ngoài ra người ta còn chế tạo nhiều loại kim có hình dáng tiết diện phù hợp với các mục đích đặc biệt ví dụ: mũi kim tù để khâu các tạng đặc, mũi kim hình thang trong phẫu thuật mắt...



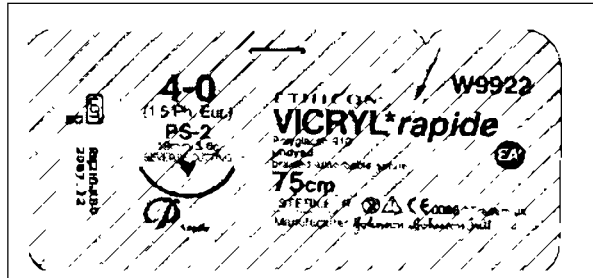
Hình 2.6. Hình dạng tiết diện kim.

- a. Mũi kim tròn, đầu nhọn, thân kim tròn hoặc vuông.
- b. Mũi kim tam giác, đầu nhọn, thân kim dẹt; c. Mũi kim tròn, đầu tù, thân kim dẹt.



3.2. Bao chỉ

Các sợi chỉ được tiệt trùng và đóng sẵn trong gói, khi dùng chỉ việc xé ra. Để tiết kiệm người ta thường đóng trong 2 lần bao, nếu xé bao ngoài để sẵn trên bàn dụng cụ mà không dùng thì lần sau xé bao trong để sẵn trên bàn.

Một bao chỉ được ghi các chữ và số, căn cứ trên đó để chọn khi dùng. Thí dụ: bao chỉ của hãng Johnson & Johnson (Hình 2.7).



Hình 2.7. Bao chỉ.

4-0 :	cỡ chỉ theo được điển Mỹ tương ứng với được điển châu Âu (1.5Ph.Eur)
Vicryl rapide:	chất liệu vicryl (Polyglactin) nhưng tiêu nhanh, sợi tết (braided absorbable suture)
75cm:	sợi chỉ dài 75cm
19mm 3/8c:	chiều dài của kim là 19mm, với 3/8 chu vi vòng tròn.
∇:	mũi kim hình tam giác ngược.
2007.12:	thời hạn sử dụng đến. 
STERILE 	đã tiệt trùng, không được tiệt trùng lại
W 9922	mã số để đặt hàng

4. KỸ THUẬT BUỘC CHỈ PHẪU THUẬT

4.1. Yêu cầu kỹ thuật khi buộc chỉ trong phẫu thuật

- Nút buộc phải đảm bảo độ chắc, không tuột.
- Thao tác khi buộc chỉ không giằng, xé làm rách, đứt tổ chức.
- Kỹ thuật buộc chỉ phải thành thạo, nhanh chóng.

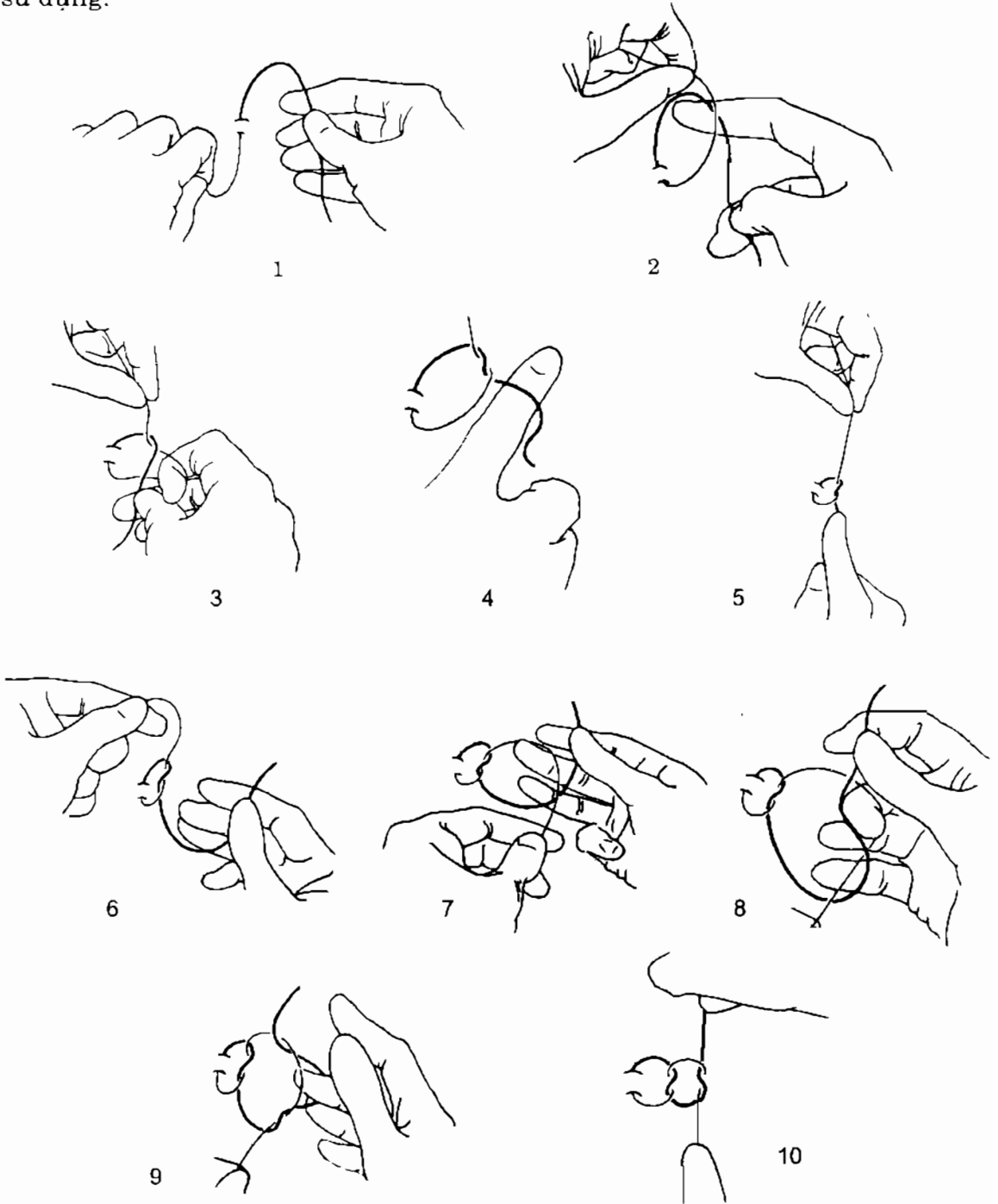
4.2. Cách làm nút buộc

Tuy là động tác đơn giản nhưng nếu làm không đúng cũng sẽ làm rách, đứt tổ chức.



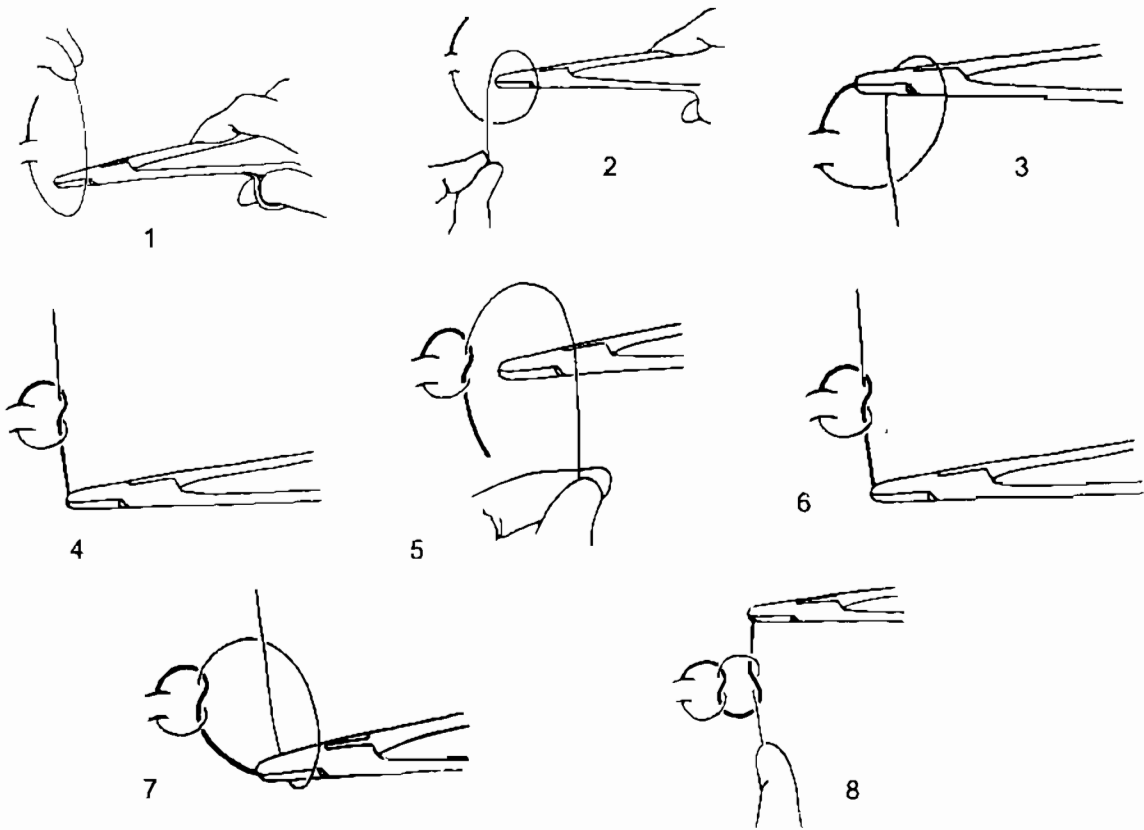
Hình 2.8. Cách luồn chỉ.

Có nhiều cách tạo nút buộc khác nhau. Tuy nhiên cần nhớ điều quan trọng là thao tác phải thành thạo, đảm bảo các yêu cầu của nút buộc chứ không phải là biết nhiều cách. Do vậy cần phải tập luyện cho thật thuần thục ít nhất một kiểu buộc chỉ. Hình dưới đây giới thiệu một cách buộc chỉ hay được sử dụng.



Hình 2.9. Cách làm nút buộc bằng tay.

Trong một số trường hợp, nút buộc ở sâu, đầu chỉ ngắn cần phải buộc chỉ bằng dụng cụ (Hình 2.10).



Hình 2.10. Cách làm nút buộc bằng dụng cụ.

4.3. Nguyên tắc thắt (xuống) nút buộc

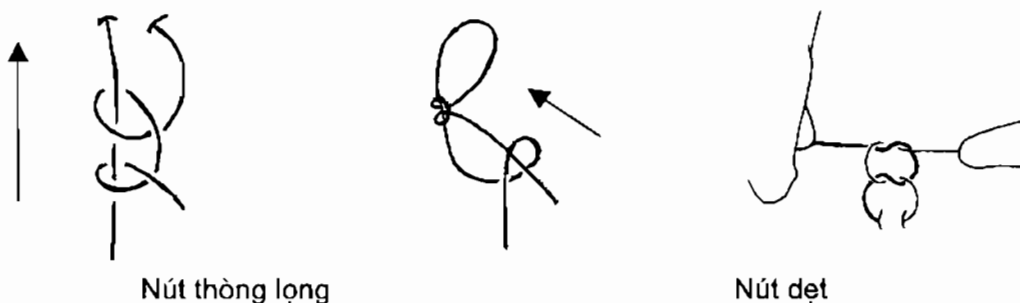
Để tránh làm rách, đứt tổ chức, khi thắt chặt nút buộc phải đảm bảo lực thít 2 đầu sợi chỉ phải cân bằng, tốt nhất nên đặt đầu ngón tay xuống chỉ sát nút buộc để tổ chức ít bị giằng, xé rách (Hình 2.11).



Hình 2.11. Cách xuống nút buộc.

4.4. Cách khoá nút buộc

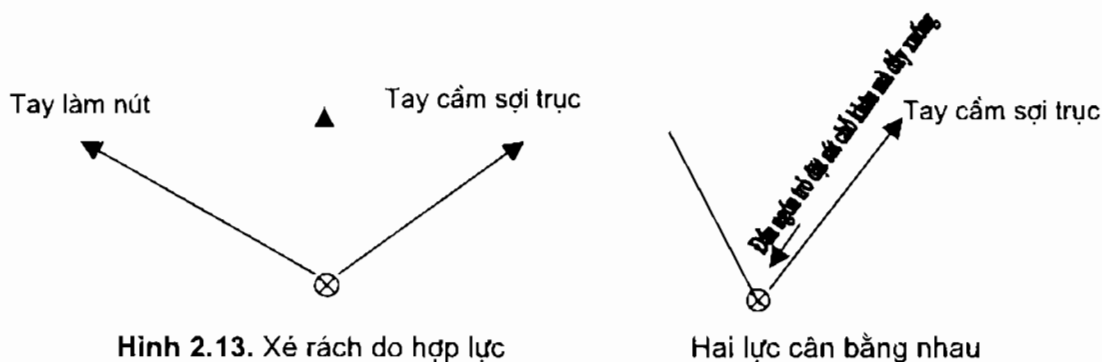
Muốn nút buộc không bị tuột, cần phải khoá nghĩa là phải đổi sợi trục của nút buộc. Cách thông thường nhất là khoá nút kiểu thông lọng, ngoài ra còn có cách khoá nút kiểu nút dẹt (Hình 2.12).



Hình 2.12. Cách khoá nút buộc.

Để đạt được những yêu cầu khi buộc chỉ, cần tuân theo những kỹ thuật sau:

- Dù làm nút theo kiểu gì, trong khi làm không được căng sợi chỉ quá sẽ làm rách hay đứt chỗ đang khâu.
- Nút buộc chỉ phải chặt, không lỏng (không nên để người phụ dùng kẹp Kocher hay kẹp phẫu tích cặp sát nút chỉ đầu tiên rồi làm nút thứ hai, như vậy sẽ làm nát chỉ nhất là chỉ sợi đơn). Tốt nhất là làm 2 nút cùng một tay thành nút thông lọng rồi mới xuống (thắt) chỉ trong khi đó tay cầm đầu kia căng nhẹ (sợi trực) để nút buộc không bị khoá rồi thít chỉ cho chặt. Nút thứ ba đối đầu chỉ (hoặc đối tay xuống chỉ) để khoá. Với sợi đơn phải làm nhiều nút và đối tay (8-9 nút).
- Khi thít chặt chỉ không được tạo thành một lực thứ ba gây xé, đứt chỗ khâu, cả 3 vị trí: chỗ khâu, tay kéo sợi trực và tay xuống chỉ phải ở trên đường thẳng, hoặc 2 lực ở 2 tay cân bằng nhau (Hình 2.13).



CÂU HỎI LƯỢNG GIÁ

1. Phân loại chỉ theo cấu trúc.
2. Nêu những ưu, nhược điểm của chỉ đơn sợi.
3. Nêu những ưu, nhược điểm của chỉ đa sợi.
4. Nêu những điều kiện đòi hỏi khi thít chỉ.

CÁC LOẠI ỐNG THÔNG, ỐNG DẪN LƯU

MỤC TIÊU

1. Trình bày được tên và tính năng một số loại dẫn lưu, ống thông thường gặp.
2. Trình bày được mục đích, biến chứng và nguyên tắc đặt dẫn lưu.

1. ĐẠI CƯƠNG

1.1. Định nghĩa

Ống dẫn lưu (drain): là ống được đặt trong cơ thể đi ra ngoài bằng một lỗ, cho phép các chất dịch chảy ra từ từ, có thể theo dõi và đo lượng dịch chảy ra. Chất được dẫn lưu ra ngoài có thể ở dạng dịch, khí, sinh lý hoặc bệnh lý đọng lại trong các khoang cơ thể.

Ống thông (sonde): các dụng cụ hình ống, hoặc hình trụ dài, cứng hoặc mềm, đặc hoặc rỗng giữa, dùng để đưa vào các đường, các khoang bệnh lý hoặc đưa vào các đường tự nhiên của cơ thể với mục đích chẩn đoán hoặc điều trị. ống thông đặc để nong các đường tự nhiên (ống Pedinelli bằng cao su, để nong rộng cường mật).

1.2. Phân loại

1.2.1. Phân loại dẫn lưu

* Phân loại theo tính chất dẫn lưu

- Dẫn lưu không hút (dẫn lưu thụ động):

Nguyên tắc hoạt động dựa vào trọng lực của dịch hoặc do mao dẫn đơn giản chỉ là ống bằng cao su, hoặc bằng nhựa (polyvinyle, polyamides, silicone) đôi khi chỉ là gạc thấm nước (ví dụ ống dẫn lưu Barraya: bao gồm gạc thấm nước phối hợp với chùm ống nhỏ) hoặc những lá cao su mỏng, lá bằng xen-lu-lô cuộn lại nhiều vòng như diều thuốc lá (dẫn lưu Penrose).

- Dẫn lưu có hút (dẫn lưu chủ động):

Nguyên tắc hoạt động dựa vào hệ thống kín, ống dẫn lưu được nối với một chai vô trùng đã hút không khí làm giảm áp suất bên trong, tạo lực hút liên tục cho hệ thống (điển hình là dẫn lưu Redon: dẫn lưu được làm bằng một ống polyvinyle nối với một bình rỗng đã hút không khí tạo áp lực âm). Hệ

thống hút có thể được thay thế bằng máy hút liên tục có điều chỉnh áp lực (điển hình là hút dẫn lưu màng phổi).

– Dẫn lưu chuyên biệt:

Dẫn lưu Kehr là ống dẫn lưu có dạng chữ T, với hai ngành bên ngắn được đặt vào trong đường mật, còn nhánh dài hơn đưa ra ngoài thành bụng. ống dẫn lưu Kehr dùng để dẫn lưu mật tạm thời theo nguyên tắc xi-phông (nước trào từ nơi cao sang nơi thấp).

Ống dẫn lưu ngực: ống bằng nhựa tráng Silicon, đặt vào khoang màng phổi được hút liên tục để dẫn lưu khí hoặc dịch màng phổi. Có nhiều loại khác nhau: Mathey (đầu ống gập góc), Jolie (đầu tròn, có nòng kim loại ở trong để đục qua thành ngực).

Các ống dẫn lưu bàng quang có nhiều tên khác nhau: Malecot (với 3 cánh như mũ cánh chuồn), ống dẫn lưu Pezzer, ống dẫn lưu Foley...

* Phân loại theo đường đi của dịch dẫn lưu

– Dẫn lưu ra ngoài: dịch dẫn lưu chảy hoàn toàn ra ngoài.

– Dẫn lưu vào trong: dịch dẫn lưu vẫn trong cơ thể như dẫn lưu não thất - ổ bụng.

– Hỗn hợp: một phần dịch được dẫn lưu ra ngoài, một phần dịch vẫn chảy trong cơ thể theo đường sinh lý, ví dụ dẫn lưu Kehr.

1.2.2. Phân loại ống thông (sonde)

– Ống thông đặc: là ống thông không có nòng được làm bằng kim loại, có kích thước khác nhau, chủ yếu được áp dụng để nong các đường tự nhiên của cơ thể. Ví dụ: ống thông He-ga (Hegar) để nong cổ tử cung, ống thông Bê-ni-kê (Bénique) nong niệu đạo.

– Ống thông rỗng: dùng để hút dịch hoặc bơm các chất dịch vào cơ thể với mục đích khác nhau: bơm thuốc cản quang để chụp X quang giúp chẩn đoán, ống thông vào tim, để chụp buồng tim, ống thông đầu có rọ (Dormia) dùng để lấy sỏi đường mật, ống thông có bóng ở đầu để lấy máu cục trong lòng mạch, (Fogarty)...

1.2.3. Sự khác biệt giữa ống thông và ống dẫn lưu

Ống dẫn lưu chỉ cho dịch chảy một chiều từ cơ thể ra ngoài để làm sạch ổ đọng dịch.

Ống thông có thể để dẫn lưu (cho dịch chảy ra), nhưng cũng dùng để bơm các chất vào cơ thể với mục đích chẩn đoán hoặc điều trị.

Ngoài tác dụng cho dịch đi qua, ống thông còn dùng để nong các đường tự nhiên trong cơ thể.

Với định nghĩa trên, thực tế sẽ có ống vừa làm nhiệm vụ dẫn lưu, cũng vừa làm nhiệm vụ của ống thông. Ví dụ: ống Foley, có thể gọi là ống thông khi đặt thông đái vừa để dẫn lưu nước tiểu, vừa để bơm thuốc cản quang chụp bàng quang khi cần. Nhưng nếu dùng Foley để làm ống dẫn lưu đặt trong bàng quang trong thủ thuật mở thông bàng quang, thì ống thông Foley trở thành ống dẫn lưu...

Trong bài này, chỉ trình bày một số dạng dẫn lưu và ống thông có nòng thường được sử dụng trên lâm sàng.

2. MỘT SỐ DẠNG DẪN LƯU THƯỜNG GẶP

2.1. Gạc dẫn lưu

Dẫn lưu dựa vào tính thấm của gạc. Gạc thấm nước làm bằng sợi bông, được sản xuất dưới dạng dây dài kích thước 30x400mm. Thường gọi là mét (mèche) hay gạc dài. Gạc được đặt vào ổ cần dẫn lưu xếp lần lượt từng lớp từ sâu ra nông theo kiểu đèn xếp, không nhét quá chặt, đầu gạc đưa ra qua vết mổ. Khi dịch thấm hoàn toàn, cần phải thay gạc mới.

Ưu điểm: Đơn giản, rẻ tiền.

Nhược điểm: Dẫn lưu không triệt để. Không để được lâu vì nguy cơ nhiễm trùng cao, tối đa 24 giờ.

Áp dụng: Dùng để dẫn lưu các ổ áp xe nông, các vết thương ở nông trên da, có nguy cơ mép da khép lại, ngoài ra còn để chèn chặt khi chảy máu.

2.2. Dẫn lưu theo chùm ống nhỏ, hoặc chỉ đơn sợi

Dùng chỉ đơn sợi có kích thước số 2, số 3 hoặc ống nhỏ đường kính 0,2 đến 0,5cm, đã được cắt làm đôi gấp lại nhiều lần tạo thành một chùm. Dẫn lưu được đặt ở đáy vết thương, đi qua vết mổ.

Dẫn lưu dựa vào tính mao dẫn của chùm chỉ, hoặc các ống nhỏ, có tác dụng chủ yếu là dịch đọng, với các cạnh mũ lớn không có tác dụng dẫn lưu.

Dẫn lưu dạng chùm ống, có thể kết hợp với gạc dài (mèche) để tăng tính dẫn lưu và có tác dụng cầm máu bề mặt.

Áp dụng: dẫn lưu loại này thường áp dụng cho vùng hàm mật, dẫn lưu áp xe vú...

2.3. Dẫn lưu dạng bản (lame)

Vật liệu dùng để làm bản dẫn lưu thường là lá cao su tự nhiên mỏng, có độ đàn hồi lớn, ít kích ứng, chậm lão hóa hoặc bằng tấm xen lu lô, mỏng, dai... Dẫn lưu được gấp lại theo các nếp như đèn xếp từ một miếng vật liệu kể trên có kích thước tùy thuộc vào nơi cần dẫn lưu, có thể to hoặc nhỏ.

Nguyên lý dẫn lưu nhờ vào sự mao dẫn bề mặt của chất liệu, dịch chảy ra ngoài qua các khe rãnh của các nếp gấp.


Áp dụng: dẫn lưu các ổ áp xe nông trên bề mặt. (áp xe cơ mông, lưng...).

2.4. Ống dẫn lưu

Là một đoạn ống thường được làm bằng chất liệu cao su hoặc bằng nhựa tổng hợp: polyvinyl, polyamid... Các ống được làm với đường kính khác nhau để sử dụng vào mục đích khác nhau trong mổ. Đơn vị đo kích thước của ống là Fr (French) hoặc Charrière (Ch) $1Fr = 1Ch = 1/3 \text{ mm}$. Kích thước của ống dẫn lưu được tính bằng đường kính bên ngoài ống. Độ dài của ống thay đổi theo từng loại khác nhau từ 20cm đến 50cm.

2.4.1. Tính chất của ống

- Tất cả các ống dùng để dẫn lưu phải mềm mại, có độ cứng vừa phải, không bị bẹp khi đi qua các cơ quan và qua cân, da.
- Riêng với ống dẫn lưu của hệ thống hút liên tục ống dẫn lưu và hệ thống dây dẫn phải cứng để chịu được áp lực hút của máy hút hay của bình áp lực âm.
- Các ống dẫn lưu máu, trong lòng phải tráng silicon tránh bám dính của cục máu đông, làm tắc ống.
- Thành ống phải trong suốt để quan sát dịch chảy bên trong, trong trường hợp ống không trong suốt, cần phải dùng ống nối trong suốt nối từ đầu ngoài của ống dẫn lưu tới chai chứa dịch.
- Đầu ống tròn, tù không gây sang chấn, có lỗ bên tránh tắc ống.



Hình 3.1. Thước đo kích thước của ống dẫn lưu.

2.4.2. Hệ thống dẫn lưu thụ động (dẫn lưu không hút):

- Thành phần:

Ống dẫn lưu: được đặt từ khoang cần dẫn lưu dịch trong cơ thể ra ngoài (tiên hành trong lúc mổ).

Ống nối: thường dùng ống cao su, hoặc ống nhựa (đường kính 0,5 đến 1cm) vô trùng nối từ ống dẫn lưu tới chai, túi đựng dịch.

Đoạn nối: là một ống thu nhỏ hai đầu để nối giữa hai ống có kích thước khác nhau được chăt và kín. Nếu là hai ống có kích thước bằng nhau thì đoạn nối là một ống hình trụ có khác để giữ chăt ống nối.

Chai chứa dịch: hay sử dụng chai thủy tinh (vô trùng), hiện nay có túi nhựa tổng hợp dịch chảy vào đến đầu phình ra đến đấy, trên túi hoặc chai đều có vạch chia thể tích để đo lượng dịch chảy ra.

- Thao tác:

Ống dẫn lưu được nối với chai chứa dịch thông qua ống nối, ở nơi tiếp xúc với nhau, phải đảm bảo kín và vô trùng, đoạn nối bằng đoạn nhựa hình côn cho phù hợp với các kích thước. Băng thuốc sát trùng (Betadine) tại nơi tiếp xúc.

Đầu ống nối đưa vào chai chứa dịch, nếu là chai thủy tinh phải có đường cho không khí đi ra, với túi nhựa thì không cần vì dịch vào đến đầu túi sẽ phình ra tới đó.

Hạ thấp toàn bộ hệ thống dẫn lưu: ống nối, chai chứa dịch thấp hơn so với mặt giường, để tạo điều kiện thuận lợi cho dịch chảy ra.

Cấm không được để chai hay túi chứa dịch cao hơn vết mổ vì có thể làm cho dịch chảy ngược vào trong khoang cần dẫn lưu.

- Ưu điểm: hệ thống dễ làm.

- Nhược điểm: hệ thống hở, thông với môi trường, dễ nhiễm khuẩn, không hút nên dẫn lưu không hết.

- Áp dụng: đặt dẫn lưu theo dõi chảy máu, dẫn lưu dịch rỉ viêm, dẫn lưu dịch đọng ở khoang bụng, hoặc để theo dõi các biến chứng sau mổ bụng,... Ví dụ: sau mổ cắt dạ dày, mổ sỏi mật, sau mổ tắc ruột...

2.4.3. Hệ thống dẫn lưu chủ động (dẫn lưu có hút)

- Thành phần:

Ống dẫn lưu: làm bằng nhựa mềm trong suốt nhưng không bị bẹp khi có áp lực hút.

Ống nối: được làm bằng nhựa trong, mềm, thành cứng chịu được áp lực hút.

Chai chứa dịch: bao giờ cũng làm bằng chai thủy tinh, hoặc bằng nhựa cứng luôn có áp lực âm được tạo nên nhờ chai có một nút kín, khi sản xuất được hút không khí ở trong tạo áp lực âm sẵn trong chai (áp lực âm, thể tích hút được của chai: ghi rõ trên chai). Một số chai có thể dùng lại nhiều lần với nhiều kiểu thiết kế để tạo được áp lực âm trong chai: như bơm tay, vòi hút một chiều... Với loại này trên nút chai có bộ phận báo hiệu áp lực trong chai, khi áp lực âm hết, sẽ phải hút thêm không khí để tạo áp lực âm. Chai được nối với một máy hút liên tục, một chiều tạo áp lực hút đều đặn, có thể điều chỉnh được (dẫn lưu màng phổi).

- Thảo tác:

Khi đặt ống dẫn lưu, vết mổ phải khâu kín, chân dẫn lưu cố định tốt, khâu kín chân ống, không được hở lỗ bên của dẫn lưu ra ngoài vết mổ. ống nối

được nối với ống dẫn lưu và chai chứa dịch bằng đoạn nối đảm bảo kín hoàn toàn. Chai dẫn lưu sau khi đầy, áp lực âm hết, phải thay chai. Khi thay chai, ống dẫn phải kẹp lại tránh không khí vào trong vết mổ, sát trùng đầu ống, thay chai mới.

- Áp dụng: dùng cho dẫn lưu kín, cần hút tốt: như mổ xương; dẫn lưu hút liên tục có điều chỉnh được áp lực: áp dụng cho dẫn lưu màng phổi...

3. MỤC ĐÍCH DẪN LƯU

3.1. Theo dõi

Dẫn lưu được đặt trong một số trường hợp ngoài tác dụng dẫn lưu các dịch rỉ viêm còn để theo dõi có xảy ra biến chứng không. Ví dụ sau mổ cắt dạ dày, mổ gan... hoặc những vị trí khâu ống tiêu hóa dễ bục... Theo dõi ống dẫn lưu hàng ngày, đánh giá chất dịch chảy ra có thể phát hiện sớm các biến chứng sau mổ.

3.2. Dẫn lưu dịch đọng

Với các mổ sạch, sau mổ có nhiều dịch rỉ, hoặc các dịch rửa, hoặc máu chảy ra thêm từ các mao mạch nhỏ... làm đọng lại ở trong các khoang, khe kẽ giữa các cơ quan, tổ chức... nếu không được dẫn lưu là điều kiện thuận lợi cho vi khuẩn phát triển tạo nên các ổ áp xe tồn dư...

3.3. Dẫn lưu mủ

Trong trích rạch áp xe: dẫn lưu sau mổ là bắt buộc, dẫn lưu giúp tổ chức hoại tử được chảy ra ngoài, tạo điều kiện tốt cho liền vết thương.

3.4. Dẫn lưu khoang màng phổi

Khoang màng phổi là một khoang ảo, áp lực âm. Khi có dịch hoặc khí vào khoang sẽ mất áp lực âm trong khoang, việc dẫn lưu hết dịch và khí trong khoang trả lại áp lực âm cho khoang màng phổi, đảm bảo cho hoạt động sinh lý bình thường của hệ hô hấp. Dẫn lưu khoang màng phổi bắt buộc phải là hệ thống kín, hút áp lực có điều chỉnh.

3.5. Dẫn lưu bảo vệ

Một số trường hợp khi khâu ống tiêu hóa, hoặc đường mật, nếu áp lực trong lòng ruột cao sẽ làm bục miệng nối, khi đó phải đặt dẫn lưu ở nơi có áp suất cao, có tác dụng giảm áp, miệng nối sẽ nhanh liền. Ví dụ: đặt dẫn lưu vào đường mật khi khâu mật ruột... Dẫn lưu Kehr cũng có tác dụng giảm áp đường mật, giúp cho mau liền chỗ mổ ống mật chủ...

4. BIẾN CHỨNG DẪN LƯU

Nhiễm trùng ngược dòng: là hiện tượng vi khuẩn xâm nhập vào cơ thể theo đường đi của ống dẫn lưu. Đặc biệt hay gặp trong dẫn lưu thụ động vì đây là hệ thống dẫn lưu hở.

Loét chân ống dẫn lưu: gặp trong dẫn lưu để lâu ngày, có sự cọ sát và di chuyển giữa dẫn lưu với da. Khắc phục bằng cách thay băng tại chỗ, sau khi rút dẫn lưu, vết thương sẽ mau chóng liền lại.

Tắc ống dẫn lưu: dẫn lưu có đường kính nhỏ, không phù hợp với nơi cần dẫn lưu... Khi tắc ống, dẫn lưu mất tác dụng, ảnh hưởng tới kết quả cuộc mổ.

Đứt ống dẫn lưu khi rút: nếu ở trong khoang cơ thể phải dùng nội soi để lấy, nếu trong đường mật: phải mổ lại.

5. THỜI GIAN ĐỂ DẪN LƯU

Phụ thuộc vào mục đích của việc đặt dẫn lưu: nhưng trên nguyên tắc là khi không còn tác dụng thì rút.

Để theo dõi chảy máu và chảy các dịch rỉ viêm sau mổ: chỉ cần 24 đến 48 giờ.

Để bảo vệ cho miệng nối: để cho tới khi nguy cơ bục miệng nối không còn, ví dụ Kehr có thể để tới 15 ngày.

Để dẫn lưu dịch và khí màng phổi: khi hết dịch và khí nên rút sớm tránh biến chứng nhiễm trùng ngược dòng...

6. NGUYÊN TẮC ĐẶT HỆ THỐNG DẪN LƯU

Vô trùng: Đặt ống trong lúc mổ, tất cả các đoạn nối giữa ống dẫn lưu, dây nối, và chai dịch phải sát trùng khi thay, băng lại bằng băng vô trùng. Hệ thống dẫn lưu vô trùng.

Đường đi ngắn nhất: đặt dẫn lưu theo đường thẳng, không gập góc, không đi lại lòng vòng trong cơ thể.

Không đi qua vết mổ: lỗ ra của ống dẫn lưu là một lỗ khác, không để ống đi qua vết mổ, có nguy cơ chặm liền vết mổ, hoặc nhiễm trùng vết mổ.

Đặt ở vị trí thấp nhất: khi bệnh nhân nằm, nhưng không bị bẹp ống do tư thế tỳ đè, đặc biệt chú ý với hệ thống dẫn lưu không hút, vì dịch chảy ra dựa vào nguyên lý trọng lực (từ cao xuống thấp).

Đặt hệ thống dễ theo dõi: ống dẫn lưu phải trong suốt, đặt ở vị trí dễ quan sát, không được để chần, màn, đệm đè lên.

Cố định tốt dẫn lưu: cố định dẫn lưu bằng cách khâu vào da bằng chỉ không tiêu, với dẫn lưu để lâu ngày, nên khâu cố định nhiều mũi để chân dẫn lưu cố định, không làm loét da (ví dụ: khâu cố định Kehr)

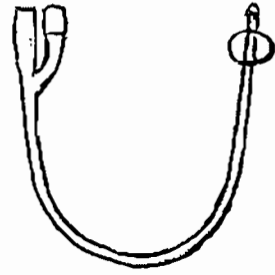
7. GIỚI THIỆU CÁC ỐNG THÔNG THƯỜNG DÙNG

7.1. Ống thông đường tiết niệu


Đặc điểm: đầu tù tránh sang chấn. Lỗ nằm ở bên cạnh ống thông. Mềm mại không sang chấn niệu đạo. Có bóng hoặc ngạnh để giữ ống cố định vào thành bàng quang.

Một số loại:

- Ống thông Foley (Hình 3.2): có một bóng nằm ở đầu ống, bóng sẽ được bơm căng khi ống thông nằm trong bàng quang, có tác dụng cố định ống thông. Kích thước ống, thể tích của bóng được ghi ở cuối ống thông.
- Ống thông Foley 3 nòng: ngoài đường ra của nước tiểu có thêm một đường bơm nước rửa bàng quang.
- Ống thông Pezzer (Hình 3.3): ống có đầu phình ra to hơn, có ba lỗ, thường dùng trong mổ thông bàng quang
- Ống thông Malecot: đầu có ba nhánh giống như ống thông Pezzer.
- Ống thông Nelaton (Hình 3.5): hiện ít sử dụng, thường chỉ để dẫn lưu nước tiểu tạm thời, rút ra ngay sau đó.
- Ống thông Béquille: đầu của ống thông thon lại và vênh lên, dùng để đặt thông tiểu ở bệnh nhân u xơ tiền liệt tuyến.



Hình 3.2. Ống thông Foley 2 nòng.



Hình 3.3. Ống thông Pezzer.



Hình 3.4. Ống thông Nelaton.

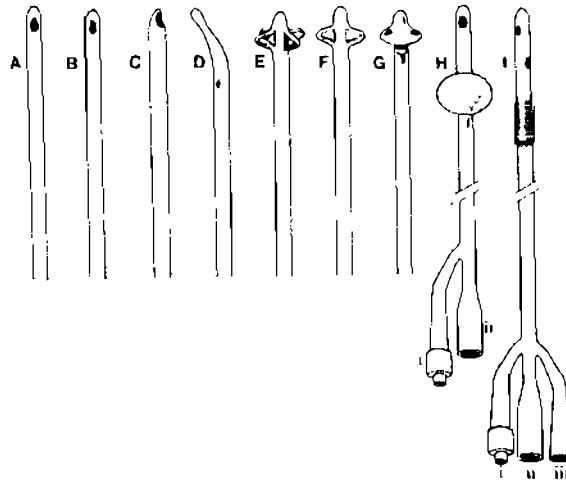
7.2. Ống thông đường mật

- Ống dẫn lưu Kehr: làm bằng Latex: mềm, dai, không lão hóa, hình chữ T với hai nhánh ngắn được đặt trong ống mật chủ. Nhánh dài được đưa ra ngoài da, cố định vào thành bụng.

Tác dụng: dẫn lưu một phần mật ra ngoài, còn một phần vẫn xuống tá tràng làm giảm áp lực đường mật tránh bực chỗ khâu ống mật chủ. Theo dõi thông thương đường mật ruột bằng cách bơm thuốc cản quang vào ống thông để chụp X quang (phát hiện được sỏi sỏi, đường mật chít hẹp...). Bơm rửa làm sạch đường mật nhất là với bùn mật.

7.3. Ống thông dạ dày

Là ống dài có kích thước 80cm. Trên có các vạch chia kích thước chiều dài, để biết ống nằm sâu bao nhiêu. Đầu ống có nhiều lỗ. Có tác dụng hút dịch đọng trong dạ dày, giảm áp lực trong ruột để miệng nối dễ liền trong cắt dạ dày hoặc nối vị tràng. Với ống có kích thước to (Faucher) dùng để rửa dạ dày.



Hình 3.5. Các loại ống thông tiết niệu.

A, B, C: đầu ống Nelaton. D: đầu ống béquille. E, F: đầu ống Malécot.
G: đầu ống Pezzer. H: ống Foley 2 nòng. I: ống Foley 3 nòng.

CÂU HỎI LƯỢNG GIÁ

1. Trình bày các mục đích, biến chứng, nguyên tắc, thời gian lưu ống dẫn lưu.
2. Hãy phân loại ống dẫn lưu, cho ví dụ.
3. Kể tên các loại ống thông hay gập. Nêu tác dụng.
4. Trình bày hệ thống dẫn lưu thụ động.
5. Trình bày hệ thống dẫn lưu chủ động.
6. Trình bày loại hình dẫn lưu không dùng ống dẫn lưu.

MỎ VÀ ĐÓNG THÀNH BỤNG

MỤC TIÊU:

1. Trình bày được các tiêu chuẩn của một đường mổ bụng tốt.
2. Trình bày được kỹ thuật chung về mổ và đóng thành bụng.
3. Mô tả được một số đường mổ bụng thường gặp.

1. ĐẠI CƯƠNG

Các phẫu thuật trong ổ bụng hiện nay được chia làm hai kiểu như sau:

- Phẫu thuật qua nội soi ổ bụng : không cần rạch mổ thành bụng mà chỉ cần chọc Troca qua thành bụng, qua đó đưa các dụng cụ mổ vào và để nhìn trên màn hình và mổ.
- Phẫu thuật mổ thông thường: là kiểu mổ kinh điển, phẫu thuật này cần có đường rạch ở thành bụng, mổ một đường vào trong ổ bụng để nhìn bằng mắt thường và thao tác trực tiếp bằng tay của phẫu thuật viên qua các dụng cụ phẫu thuật.

Tùy thuộc vào từng bệnh lý cụ thể, điều kiện trang bị và phẫu thuật viên mà có thể quyết định chọn kiểu mổ nào thích hợp.

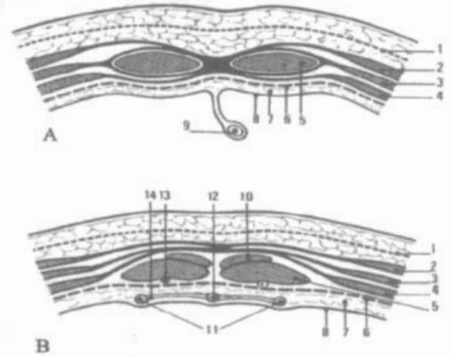
Trong phạm vi bài này chỉ đề cập tới kỹ thuật mổ và đóng thành bụng cho các phẫu thuật mổ, về kỹ thuật mổ nội soi sẽ được trình bày trong một bài khác.

Tiêu chuẩn của một đường mổ bụng tốt

- Tạo một lối vào gần nhất đến tạng cần phẫu thuật, đường rạch đủ rộng, đảm bảo thao tác dễ dàng và an toàn.
- Ít gây thương tổn về giải phẫu: ít hoặc không cắt ngang các cơ, mạch máu và thần kinh.
- Có thể kéo dài đường rạch khi cần thiết.
- Đóng lại dễ dàng và chắc, tránh ổ bụng về sau.
- Đảm bảo mỹ thuật, nhất là với phụ nữ.

Hình 4.1. Thiết đồ cắt ngang thành bụng trước.

- A. Cắt ngang vùng trên rốn.
 B. Cắt ngang vùng dưới rốn.
1. Cân nông và tổ chức mỡ dưới da.
 2. Cơ chéo ngoài, 3. Cơ chéo trong.
 4. Cơ ngang. 5. Cơ thẳng. 6. Cân ngang.
 7. Mạc ngang. 8. Phức mạc trước.
 9. Dây chằng tròn. 10. Cơ tháp.
 11. Động mạch rốn. 12. Rốn.
 13. Nhánh động mạch thượng vị dưới.
 14. Cân rốn trước bàng quang.



2. KỸ THUẬT CHUNG VỀ MỔ THÀNH BỤNG

Tùy từng loại phẫu thuật mà có những đường rạch tương ứng nhất định, vị trí đứng của người mổ không bị vướng tay, thông thường mổ vùng trên rốn người mổ đứng bên phải, vùng dưới rốn người mổ đứng bên trái. Bệnh nhân nằm ngửa trên bàn mổ. Giảm đau: gây mê, gây tê tủy sống hoặc tại chỗ.

2.1. Rạch da

- Xác định đường rạch.
- Dùng dao mổ thường để rạch da, bắt đầu rạch thì cầm dao vuông góc với mặt da, sau đó nghiêng 45 độ và khi đến cuối đường rạch lưỡi dao lại vuông góc với mặt da. Đường rạch phải liên tục, sắc gọn, không nham nhỡ trên toàn bộ đường rạch.
- Rạch tổ chức dưới da: dùng dao thường hoặc dao điện, nếu dùng dao điện thì ít bị chảy máu hơn, cầm máu những chỗ chảy máu trên đường rạch.

2.2. Rạch lớp cân cơ

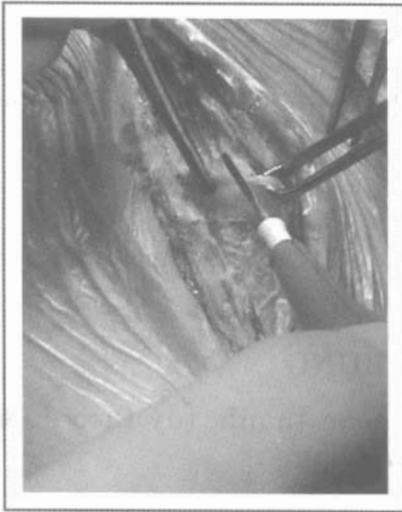Dùng dao thường hoặc dao điện, phải rạch hết chiều dài của đường rạch da, nếu có cắt ngang cơ thì phải cầm máu kỹ. Hết lớp cân cơ sẽ tới mạc ngang và phức mạc.

2.3. Rạch mạc ngang và phức mạc

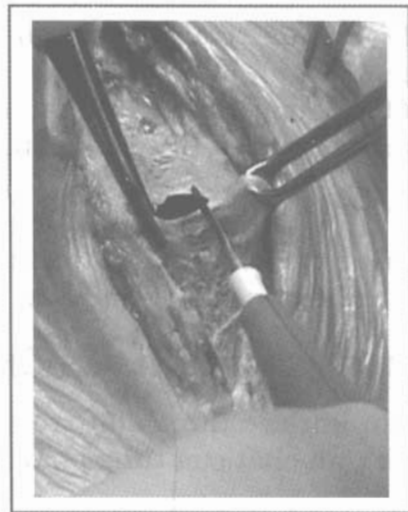Phải tạo nếp phức mạc để mở vào ổ bụng, tránh làm thương tổn các tạng nằm ở bên dưới.

Làm nếp phức mạc và mở vào ổ bụng:

- Dùng một kẹp Kocher không có máu hoặc kẹp răng chuột (Chaput) kẹp vào phức mạc ở giữa vết mổ rồi đưa cho người phụ giữ nâng lên.
- Người mổ dùng một kẹp phẫu tích kẹp vào phức mạc, đối diện và cách kẹp trước khoảng 1 cm, cùng nâng lên tạo thành một nếp phức mạc cách biệt với các tạng ở dưới (Hình 4.2.)



Hình 4.2. Làm nếp phúc mạc

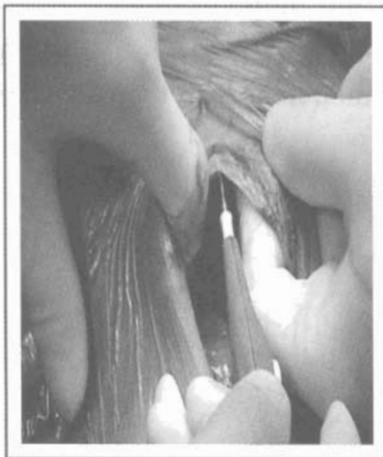

Hình 4.3. Mở phúc mạc

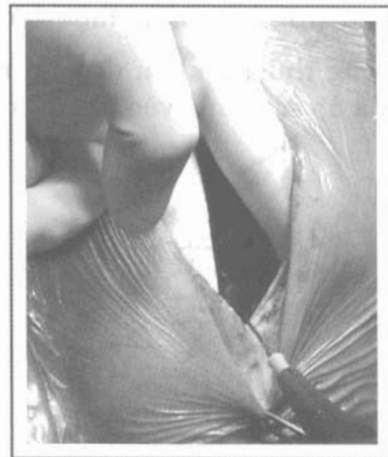
- Dùng dao hoặc kéo rạch phúc mạc ở trên nếp này, sau khi mở phúc mạc là vào tới ổ bụng (Hình 4.3.) Nếu có ruột hoặc mạc nối lớn lòi ra thì dùng gạc lớn chèn vào.

Mở rộng phúc mạc xuống dưới:

Qua lỗ mở phúc mạc, người mổ luồn ngón trỏ và ngón giữa tay trái vào trong ổ bụng nâng thành bụng phía bên phải của vết mổ lên, tay phải cầm dao thường hoặc dao điện rạch phúc mạc đến cách đầu dưới của vết mổ 1 cm thì dừng lại (Hình 4.4.)



Hình 4.4. Mở rộng phúc mạc xuống dưới.



Hình 4.5. Mở rộng phúc mạc lên trên.

Mở rộng phúc mạc lên trên:

Người mổ dùng ngón trỏ tay trái nâng mép vết mổ phía mình, người phụ cũng dùng ngón trỏ tay trái nâng mép vết mổ đối diện. Tay phải của người mổ cầm kéo hoặc dao điện cắt phúc mạc đến cách đầu trên vết mổ 1 cm thì dừng lại. (Hình 4.5).

Trong quá trình mở thành bụng, nếu có các tạng áp sát hoặc dính vào phúc mạc thành bụng thì phải rất cẩn thận, không được làm thương tổn các tạng ở bên trong, khi mở rộng thành bụng về hai phía nếu có những mạch máu nhỏ bị cắt chảy máu thì phải cầm máu kỹ.

2.4. Bọc cả hai mép vết mổ

Dùng gạc lớn bọc kín hai mép vết mổ nhằm tránh các nhiễm khuẩn lan vào vết mổ trong quá trình phẫu thuật.

3. KỸ THUẬT CHUNG VỀ ĐÓNG THÀNH BỤNG

Sau khi các thủ thuật trong ổ bụng đã hoàn thành, tùy theo đường mổ bụng và tính chất của từng phẫu thuật mà đóng bụng.

3.1. Đóng thành bụng theo lớp giải phẫu

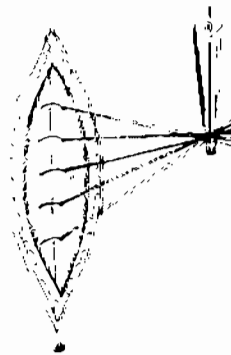
Thực hiện cho những đường mổ dưới rốn và phẫu thuật vô khuẩn.

- Khâu lớp phúc mạc riêng biệt, có thể khâu vắt, khâu túi, mép phúc mạc phải lộn ra ngoài để tránh các tạng dính vào mặt trong vết mổ.
- Đóng lớp cân cơ: Khâu bằng chỉ bền, chắc, không tiêu hoặc tiêu chậm, với những mũi khâu rời. Với các loại chỉ nhân tạo tiêu chậm, trong các phẫu thuật sạch, có thể khâu vắt.
- Khâu lớp mỡ dưới da bằng chỉ tự tiêu.
- Khâu da: Với các phẫu thuật sạch, vô khuẩn, chỉ liền kim 3-0, 4-0, có thể khâu trong da bằng một đường khâu vắt hai mép vết mổ.

Thông thường khâu da mũi rời bằng chỉ không tiêu, chú ý sao cho hai mép cắt của da áp sát đúng vào nhau, tránh bị chổng mép hoặc lệch mép da (Hình 4.6).



Hình 4.6. Khâu da.



Hình 4.7. Đóng bụng 1 lớp da hở.

Đóng bụng theo lớp giải phẫu là nguyên tắc, để phục hồi lại đúng các lớp giải phẫu của thành bụng, có ưu điểm sẹo mổ rất chắc không có những khoảng chết giữa các lớp khâu.

3.2. Đóng thành bụng hai lớp

Thường áp dụng cho mổ đường giữa trên rốn.

- Khâu phúc mạc và cân cơ hai mép lại với nhau bằng chỉ không tiêu hoặc tiêu chậm số 1 hay số 0.
- Khâu da: Thường khâu kiểu mũi rời (Hình 4.6.)

3.3. Đóng thành bụng một lớp

- Khâu một lớp da hở: dành cho những phẫu thuật nhiễm khuẩn, khâu phúc mạc và cân cơ làm một lớp bằng chỉ số 1 hay số 0, không tiêu, mũi rời. Sau khi buộc chỉ không cắt chỉ thừa mà túm lại thành từng búi, không khâu da (để hở), thay băng hàng ngày (Hình 4.7). Sau hai tuần lễ lớp phúc mạc và cân cơ đã liền chắc, cắt rút từng mũi chỉ một. Lớp da sẽ tự liền hoặc khâu da thì hai nếu cần.
- Khâu một lớp da kín: dùng trong những trường hợp mổ viêm phúc mạc nặng, vết mổ có nguy cơ nhiễm khuẩn rất cao, khâu một lớp đi từ da xuyên vào tới phúc mạc của một mép vết mổ (gồm tất cả các lớp) và tiếp tục từ phúc mạc ra tới da của mép vết mổ đối diện rồi thắt chỉ. Phương pháp khâu này phải dùng các loại chỉ không tiêu số 1 hay số 0 hoặc chỉ kim loại và khâu bằng các mũi khâu rời, mũi nọ cách mũi kia khoảng 2 cm. Sau hai tuần hoặc lâu hơn, khi sẹo mổ liền chắc mới cắt chỉ.

4. MỘT SỐ ĐƯỜNG MỔ BỤNG THƯỜNG GẶP

4.1. Mổ bụng theo đường trắng giữa bụng

Đây là đường mổ được áp dụng nhiều nhất trong các phẫu thuật ổ bụng, đường mổ này không cắt ngang cơ, mạch máu, thần kinh, khi đóng bụng phục hồi dễ và sẹo chắc. Về giải phẫu thì đường trắng giữa rộng nhất là ở sát trên và dưới rốn, càng xa rốn thì càng nhỏ dần lại, vì thế nên bắt đầu tìm đường giữa từ gần rốn đi ra xa dần để khỏi bị lệch.

Mổ bụng đường giữa trên rốn (Hình 4.8.1):

Rạch theo đường trắng giữa từ mũi ức đến rốn, áp dụng cho các phẫu thuật ở tầng trên mạc treo đại tràng ngang, khi cần mở rộng có thể kéo dài đường rạch xuống dưới rốn.

Mổ bụng đường giữa dưới rốn (Hình 4.8.3):

- Dùng cho những phẫu thuật các tạng ở tầng dưới mạc treo đại tràng ngang đến tiểu khung.
- Trước khi mổ cần đặt ống thông bàng quang để tránh chạm phải bàng quang khi không cần thiết.
- Rạch da từ bờ trên xương mu tới rốn theo đường trắng giữa. Chú ý đường trắng giữa dưới rốn rất nhỏ, từ 3 cm dưới rốn trở xuống cân các cơ nông thành bụng đều chạy ra trước cơ thẳng to nên mặt sau của cơ này trực

tiếp với mạc ngang và phúc mạc. Để tránh bị lệch nên bắt đầu từ ngay dưới rốn đi xuống, qua lớp cân sẽ thấy thớ dọc của cơ thẳng to hai bên, ban rộng ra ta sẽ thấy mạc ngang và phúc mạc.

- Khi đóng bụng cần lưu ý khâu riêng lớp phúc mạc để tránh ruột dính vào vết mổ gây tắc ruột sau mổ. Lớp cân thường bị kéo sang hai bên, cần tìm để khâu chính xác, tránh thoát vị vết mổ sau này.

Mở bụng đường giữa trên và dưới rốn (Hình 4.8.2):

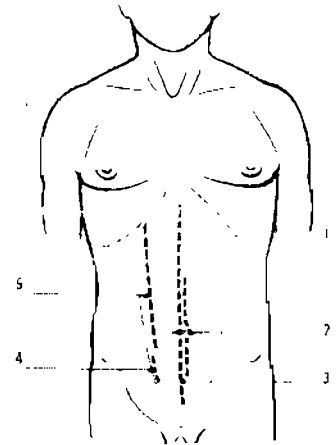
Đường mổ này áp dụng cho các phẫu thuật ổ bụng cần thăm dò rộng rãi, đường rạch theo đường trắng giữa một phần ở phía trên, một phần ở phía dưới và vòng qua bên trái rốn.

Mở bụng theo đường bờ ngoài cơ thẳng to (Hình 4.8.4,5).

Đường rạch theo bờ ngoài cơ thẳng to, tùy trường hợp mà rạch ở bên phải, bên trái, đoạn trên, đoạn dưới hoặc toàn bộ đường này.

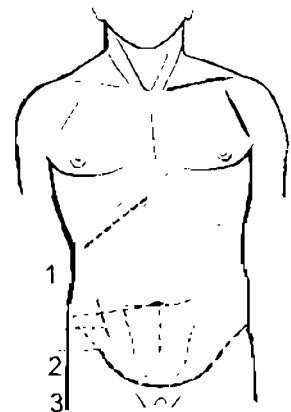
Một số đường mở bụng khác

- Đường Mac - Burney: hoặc đường ngang ở hố chậu phải để mổ viêm ruột thừa. Chú ý thành bụng ở đây các thớ cân cơ chéo lớn đi vuông góc với thớ cân cơ chéo bé và cơ ngang bụng, vì vậy sau khi rạch da đường rạch phải đi theo các thớ cân, không được cắt ngang cân, cơ. Khi đóng bụng cũng phải khâu từng lớp cân cơ theo đúng trình tự của nó. [Hình 4.9 (2,3)].
- Đường rạch vòng cung trên xương mu để vào bàng quang, tiểu khung.



Hình 4.8. Các đường mở bụng theo đường trắng

1. Đường giữa trên rốn.
2. Đường giữa trên và dưới rốn.
3. Đường giữa dưới rốn.
- 4, 5. Đường bờ ngoài cơ thẳng to.



Hình 4.9. Các đường mở bụng khác.

1. Đường dưới bờ sườn phải.
2. Đường Mac - Burney.
3. Đường theo nếp lằn bụng ngang.

- Đường rạch dưới bờ sườn bên phải hoặc bên trái.
- Các đường rạch khác còn lại thường ít khi dùng như các đường rạch ngang, rạch vuông góc phối hợp...

CÂU HỎI LƯỢNG GIÁ

1. Trình bày tiêu chuẩn của một đường mở bụng tốt.
2. Trình bày các bước kỹ thuật mở bụng đường giữa trên rốn.
3. Trình bày các bước kỹ thuật đóng bụng 3 lớp.
4. Trình bày cách đóng bụng 2 lớp.
5. Trình bày cách đóng bụng 1 lớp.
6. Kể các đường mở bụng chính, áp dụng.

THĂM DÒ Ổ BỤNG

MỤC TIÊU:

1. *Mô tả được kỹ thuật thăm dò gan, đường mật ngoài gan và lách.*
2. *Trình bày được kỹ thuật thăm dò dạ dày.*
3. *Mô tả cách thăm dò các tạng còn lại.*

1. ĐẠI CƯƠNG

Thăm dò ổ bụng là thì đầu tiên để quyết định mọi can thiệp vào các tạng trong ổ bụng. Thủ thuật nhằm xác định chính xác vị trí, tính chất của tổn thương, liên quan của nó với các tạng khác, nhất là các tạng lân cận để có quyết định phẫu thuật thích hợp.

Đây là một thủ thuật kinh điển, ngày nay nhờ có các tiến bộ về nội soi tiêu hóa, soi ổ bụng nên các thương tổn bệnh lý đã được xác định trước mổ tương đối đầy đủ, tuy vậy mọi quyết định cách thức phẫu thuật vẫn phải dựa trên tổn thương cụ thể được xác định qua thăm dò sau khi mổ bụng, nhất là đối với vết thương thấu bụng thì thăm dò ổ bụng là bắt buộc không thể bỏ qua.

Nguyên tắc của thủ thuật là phải xác định đầy đủ các thương tổn, không được bỏ sót, nhất là trong chấn thương bụng thì phải thăm dò kỹ toàn bộ ổ bụng.

Những trường hợp thăm dò bệnh lý của từng tạng riêng biệt thì ta có những đường mổ tương ứng, nhưng nếu cần phải thăm dò toàn bộ ổ bụng thì tốt nhất là mổ đường giữa trên và dưới rốn để có thể thăm dò rộng rãi và dễ dàng.

2. THĂM DÒ GAN VÀ ĐƯỜNG MẬT NGOÀI GAN

2.1. Đường mổ bụng

Thông thường mổ đường giữa trên rốn, ngoài ra còn đi đường dưới bờ sườn phải hoặc đường giữa trên rốn phối hợp mở vuông góc sang bên phải, hai đường này cắt ngang qua nhiều cơ gây thương tổn giải phẫu nặng cho thành bụng.

2.2. Thăm dò thùy phải và đường mật ngoài gan

- Thăm dò mặt trên:

Sau khi đã mở thành bụng và bóc mép vết mổ, đặt một van cho người phụ nâng bờ sườn phải lên và một van mềm đè đại tràng ngang, tá tràng xuống dưới, chiếu đèn mổ vào vùng dưới sườn phải.

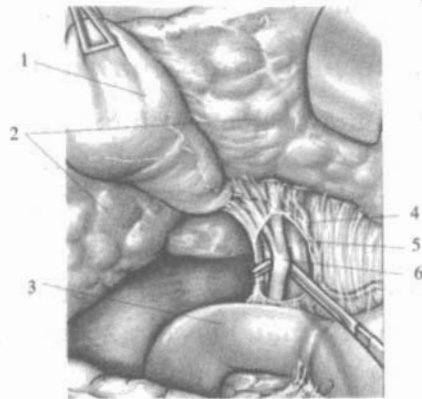
Người mổ quan sát mặt trên gan bằng mắt, đồng thời dùng bàn tay luôn giữa cơ hoành và vòm gan (lòng bàn tay ôm lấy mặt trên gan) để tìm thương tổn của gan. Quan sát tổn thương mặt trên gan là khó vì gan thường áp sát với vòm hoành.

2.3. Thăm dò mặt dưới và đường mật ngoài gan (Hình 5.1)

Đặt một van vào nâng mép phải vết mổ và bờ dưới gan phải lên, một van mềm đè nhẹ tá tràng xuống dưới ta có thể nhìn thấy rõ mặt dưới gan, túi mật. Nếu đặt một van dài hơn nâng nhẹ cả túi mật và mặt dưới gan lên ta có thể thấy rõ cuống gan, gồm ống mật chủ ở phía bên phải, động mạch gan ở phía bên trái, tĩnh mạch cửa nằm phía sau hai thành phần trên.

Hình 5.1. Mặt dưới gan.

1. Túi mật.
2. Mặt dưới gan.
3. Tá tràng.
4. Động mạch gan.
5. Tĩnh mạch cửa.
6. Ống mật chủ



2.4. Thăm dò thùy trái

Thùy trái của gan thăm dò thường dễ, đặt van nâng vết mổ lên đã có thể thấy được mặt trên thùy trái, dùng tay ấn nhẹ bờ dưới thùy trái xuống ta sẽ kiểm tra được toàn bộ mặt trên thùy gan trái.

Kéo dạ dày xuống dưới, nâng vết mổ lên ta sẽ nhìn thấy mặt dưới thùy gan trái.

3. THĂM DÒ LÁCH

Lách nằm rất sâu, sát vòm hoành trái và thành ngực sau bên nên thăm dò tương đối khó.

Đặt một van kéo mép trái vết mổ sang trái, kéo dạ dày xuống dưới và sang phải, chiếu đèn mổ vào vùng lách ta có thể quan sát được cuống lách, phía trước của lách. Người mổ luôn bàn tay phải sát thành bụng lên dưới vòm hoành trái lòng bàn tay ôm toàn bộ mặt ngoài của lách để tìm tổn thương.

4. THĂM DÒ DẠ DÀY

4.1. Thăm dò mặt trước dạ dày

Mở bụng đường giữa trên rốn, banh rộng vết mổ bằng van tự giữ ta thấy ngay một phần của mặt trước dạ dày, góc bờ cong nhỏ và một phần của bờ cong lớn.

4.2. Thăm dò phần trên của dạ dày

Gồm có tâm vị và phần trên thân vị, đều nằm ở bên trái cột sống.

- Dùng một van banh vết mổ đặt ở mặt dưới gan trái nâng thùy gan trái lên và kéo mép trái của vết mổ sang trái để cho người phụ giữ.
- Người mổ dùng gạc lớn kéo dạ dày xuống dưới và sang phải sẽ thấy được hình vị lớn, phần đứng bờ cong nhỏ, tâm vị - thực quản, có thể nhìn hoặc sờ thấy dây thần kinh số X trái như sợi cước chạy dọc trước thực quản - tâm vị.

4.3. Thăm dò phần dưới của dạ dày

Gồm có mặt trước của hang vị, môn vị và hành tá tràng, các thương tổn bệnh lý như loét, ung thư dạ dày thì có khoảng 70% là ở vùng này. Vị trí của môn vị và hành tá tràng ở bên phải cột sống, sát với đầu tụy, cuống gan. Để thăm dò vùng này ta tiến hành như sau:

- Dùng một van banh vết mổ đặt vào mặt dưới gan để nâng mặt dưới gan phải và túi mật lên đồng thời kéo mép phải của vết mổ sang bên phải, giao cho người phụ giữ.
- Người mổ dùng gạc lớn kéo dạ dày sang trái và xuống dưới ta sẽ thấy được:
 - + Phần ngang bờ cong nhỏ, bờ cong lớn và mặt trước hang vị.
 - + Môn vị và hành tá tràng, thông thường có một tĩnh mạch chạy vắt ngang phía trước môn vị.
- Kiểm tra luôn cả túi mật, cuống gan, đầu tụy và các hạch ở vùng này.
- Trong trường hợp ung thư dạ dày ở phụ nữ nhất thiết phải thăm dò buồng trứng hai bên xem có u hay không.

4.4. Thăm dò mặt sau

Mặt sau dạ dày là thành trước của hậu cung mạc nối, vì vậy muốn thăm dò mặt sau dạ dày ta phải đi vào hậu cung mạc nối. Khi thăm dò chú ý không được bỏ sót các thương tổn ở mặt sau thân vị. Để có thể bộc lộ rộng rãi mặt sau dạ dày, trong số các đường vào hậu cung mạc nối ta chỉ dùng ba đường để vào thăm dò mặt sau dạ dày sau đây:

Đường qua hai lá trước của mạc nối lớn:

- Kéo nhẹ mạc nối lớn và đại tràng ngang xuống dưới đồng thời kéo dạ dày lên trên để thấy rõ những khoảng vô mạch ở phía ngoài cung mạch bờ cong lớn của dạ dày. Chọc thủng hai lá trước của mạc nối lớn, mở rộng về hai phía, nếu có cắt phải những mạch máu nhỏ thì cầm máu kỹ, ta có một đường vào hậu cung mạc nối khá rộng rãi, bộc lộ mặt sau dạ dày để kiểm tra một cách dễ dàng.
- Sau khi thăm dò xong phải khâu kín lại chỗ mở này.

Đường qua hai lá sau của mạc nối lớn:

- Căng đại tràng ngang, kéo toàn bộ mạc nối lớn lên phía trên để lộ rõ khe giữa đại tràng ngang và mạc nối lớn. Rạch và cắt hai lá sau của mạc nối lớn dọc theo đại tràng ngang, mở một đường khá rộng rãi vào hậu cung mạc nối để thăm dò mặt sau dạ dày. Chú ý: khi rạch phải cầm máu kỹ và tuyệt đối không được làm tổn thương đại tràng ngang.
- Sau khi thăm dò xong chỉ cần đặt lại mạc nối lớn phủ lên trên đại tràng ngang là được không cần khâu.

Đường qua mạc treo đại tràng ngang:

Mở qua mạc treo đại tràng ngang vào hậu cung mạc nối thường dùng trong các thủ thuật đưa miệng nối dạ dày - hồng tràng xuống tầng dưới của mạc treo đại tràng. Để thăm dò mặt sau dạ dày người ta cũng có thể sử dụng đường này, tuy nhiên đường mở chỉ được giới hạn trong một khoảng vô mạch, không được cắt vào các nhánh chính của mạch máu nuôi dưỡng đại tràng ngang, vì đại tràng ngang rất nghèo mạch máu nuôi dưỡng nếu một nhánh chính bị cắt có thể dẫn tới hoại tử đại tràng. Vì vậy nếu qua đường này mà thăm dò mặt sau của thân vị và phình vị lớn dạ dày thì sẽ gặp khó khăn vì hẹp.

Thủ thuật được tiến hành như sau:

- Căng đại tràng ngang và mạc treo của đại tràng lên, nhìn rõ những khoảng vô mạch, dùng dao hoặc kéo mở mạc treo ở giữa vùng vô mạch vào hậu cung mạc nối, qua đó kéo mặt sau dạ dày xuống để kiểm tra.
- Sau khi thăm dò xong, phải khâu kín lỗ mở mạc treo lại để tránh ruột chui vào gây thoát vị trong sau này. Khi khâu chú ý không được khâu vào các nhánh mạch máu chính của đại tràng, nếu gặp những nhánh nhỏ chảy máu thì phải cầm máu kỹ nếu không sẽ gây chảy máu trong ổ bụng sau mổ.

Ngoài những đường trên, ta còn có thể thăm dò mặt sau dạ dày qua đường ngoài bờ cong lớn ở phía trong cung mạch dạ dày nhưng đường này cắt đứt rất nhiều mạch máu nuôi dạ dày và dễ chảy máu nhiều nên không dùng khi chỉ cần thăm dò dạ dày đơn thuần. Đường qua mạc nối nhỏ chỉ có thể thăm khám hai mặt của bờ cong nhỏ dạ dày mà thôi.

4.5. Thăm dò mặt trong

Những trường hợp tổn thương của dạ dày còn ở trong lớp niêm mạc mà nhìn và sờ nắn bên ngoài không thấy được, như ổ loét non, chảy máu trong lòng dạ dày, giãn tĩnh mạch dưới niêm mạc do tăng áp lực tĩnh mạch cửa gây chảy máu, ta phải thăm dò mặt trong của dạ dày, hành tá tràng.

- Dùng dao thường hoặc dao điện rạch dọc mặt trước dạ dày, chú ý cầm máu tốt vì lớp dưới niêm mạc của dạ dày mạch máu rất phong phú. Tốt nhất là khâu 2 đường song song toàn thể của thành dạ dày trước. Sau khi mở qua niêm mạc, banh rộng để quan sát mặt trong dạ dày, nếu cần có thể dùng tay lộn niêm mạc ra để kiểm tra.
- Sau khi thăm dò và xử lý theo yêu cầu xong, phải khâu lại dạ dày cẩn thận theo đúng nguyên tắc của khâu ống tiêu hóa.
- Nếu phải thăm dò mặt trong của môn vị và hành tá tràng thì mở dọc từ hang vị, môn vị xuống hành tá tràng, sau đó khâu lại theo chiều ngang để tránh hẹp chỗ khâu (như thủ thuật tạo hình môn vị).

5. THĂM DÒ CÁC TẠNG CÒN LẠI

5.1. Thăm dò tụy

Qua các đường vào hậu cung mạc nối để thăm dò mặt sau dạ dày ở trên ta cũng thấy tình trạng của tụy và hậu cung mạc nối.

5.2. Thăm dò ruột non, mạc treo và đại tràng

Muốn thăm dò toàn bộ ruột non, đại tràng và phần trên trực tràng ta phải mở bụng đường giữa dưới rốn kéo dài lên trên rốn.

5.3. Thăm dò ruột non

Kéo ruột non ra ngoài kiểm tra thành ruột, mạc treo ruột, phải kiểm tra từ góc tá hồng tràng đi xuống đến góc hồi manh tràng hoặc ngược lại. Góc tá hồng tràng và góc hồi manh tràng là hai đoạn ruột non cố định vào thành bụng sau.

- Thăm dò đại tràng: đặt van kéo vết mổ về phía cần thăm dò, đẩy ruột non về phía đối diện để kiểm tra toàn bộ đại tràng, từ manh tràng đến phần trên trực tràng.

5.4. Thăm dò tiểu khung

Mở bụng đường giữa dưới rốn là đường tốt nhất để thăm dò vùng tiểu khung, đường vòng cung trên xương mu cũng có thể thăm dò được nhưng gây nhiều thương tổn giải phẫu cho thành bụng.

Banh rộng vết mổ, kiểm tra mặt trên và sau bàng quang, ở phụ nữ kiểm tra tử cung, buồng trứng và vòi trứng hai bên, kiểm tra phải tới túi cùng Douglas.

5.5. Thăm dò thận và hệ tiết niệu

Thận và niệu quản nằm sau phúc mạc, các thủ thuật của hệ tiết niệu phải đi ngoài phúc mạc, có các đường mổ riêng. Chỉ trong trường hợp đã có mổ bụng sẵn thì ta có thể thăm dò mặt trước thận và niệu quản gián tiếp qua phúc mạc thành bụng sau.

CÂU HỎI LƯỢNG GIÁ

1. Trình bày các nguyên tắc thăm dò ổ bụng.
2. Trình bày kỹ thuật thăm dò gan, đường mật ngoài gan và lách.
3. Trình bày các bước thăm dò mặt trước, mặt sau và mặt trong của dạ dày.
4. Trình bày kỹ thuật thăm dò ruột non, đại trực tràng và tiểu khung.
5. Trình bày các đường vào hậu cung mạc nối.

KHÂU ỚNG TIÊU HOÁ

MỤC TIÊU:

1. Trình bày được các yếu tố giải phẫu và sinh lý ảnh hưởng tới khâu nối ống tiêu hóa.
2. Trình bày được nguyên tắc của khâu ống tiêu hóa.
3. Mô tả các kỹ thuật khâu nối ống tiêu hóa 1 và 2 lớp, các ưu, nhược điểm của nó.

1. ĐẠI CƯƠNG

1.1. Một số điểm chú ý về giải phẫu và mô học

Ống tiêu hóa bắt đầu từ thực quản đến hậu môn, trên cả chiều dài đó có một số điểm khác nhau liên quan đến khâu nối cần lưu ý như sau:

- Lớp thanh mạc: thực quản không có thanh mạc bao bọc, chỉ có một ít ở mặt trước đoạn thực quản bụng. Tá tràng ở đoạn DII, DIII, đại tràng lên và đại tràng xuống đều không có thanh mạc bọc mặt sau, trong đó chú ý nhất là thực quản và tá tràng. Chính lớp thanh mạc mới làm cho chỗ khâu được kín và liền.
- Lớp cơ: gồm lớp cơ tròn và cơ dọc, là điểm tựa cho mũi khâu khi khâu, ở đại tràng có lớp cơ mỏng nên mũi khâu không được chắc như ở ruột non.
- Mạch máu: mạch máu nuôi dưỡng dạ dày và ruột non rất phong phú, riêng đoạn cuối hồi tràng và đại tràng mạch máu nuôi dưỡng nghèo nàn, trong lòng đại tràng lại chứa phân, độ nhiễm khuẩn rất cao. Vì vậy những khâu nối ở đây khó khăn hơn và có nguy cơ bục miệng nối cao hơn.
- Niêm mạc: lớp này dày và chắc, nhưng trong lòng ruột có chứa vi khuẩn, trước đây người ta thường ngại lớp này dễ gây nhiễm khuẩn đường khâu, ngày nay nhờ có kháng sinh, người ta lại có thể sử dụng nó vào đường khâu nối tạo cho đường khâu thêm chắc.

1.2. Sinh lý của đường khâu nối

Mọi đường khâu nối của ống tiêu hóa đều được kín và liền bằng hai giai đoạn:

- Ngay sau khi mổ chỗ khâu nối kín nhờ sức bền cơ học của sợi chỉ, nếu khâu hoặc buộc chỉ không tốt thì sẽ bị rò ngay sau mổ, dẫn tới viêm phúc mạc.

- Những ngày sau chỗ khâu nối kín nhờ quá trình liên sinh học của ruột, chủ yếu là hai lớp thanh mạc áp sát vào nhau nếu vì lý do nào đó mà hai mép chỗ khâu nối không dính chắc với nhau được thì chỗ khâu nối sẽ bục, rò.
- Tùy từng đoạn của ống tiêu hóa mà thời gian liên sinh học dài ngắn khác nhau, những vùng nghèo mạch máu nuôi dưỡng như đại, trực tràng thời gian liên sinh học lâu hơn, thường sau 1 tuần mới chắc chắn.
- Các sợi chỉ khâu trong đường tiêu hóa sẽ được loại trừ vào trong lòng ống tiêu hóa để đi ra ngoài sau khi quá trình liên sinh học hoàn tất.

2. NGUYÊN TẮC CHUNG CỦA KHÂU ỐNG TIÊU HÓA

Đường khâu phải kín: khâu làm sao cho dịch và hơi trong lòng ống tiêu hóa không rò ra ngoài, muốn vậy các mũi khâu phải có khoảng cách vừa phải, không quá thưa. Thông thường các mũi khâu cách nhau 3mm, thắt chỉ vừa đủ chặt.

Đường khâu phải chắc: phải chịu được sự co kéo của nhu động ruột sau mổ, không bục chỉ và mau liền sẹo. Nó phụ thuộc rất nhiều vào kỹ thuật khâu và sự nuôi dưỡng của ruột tại chỗ khâu.

Đường khâu phải được cầm máu tốt: ở dạ dày và hồng tràng là những nơi có nhiều mạch máu, nếu cầm máu không kỹ dễ có nguy cơ chảy máu miệng nối sau mổ, nhưng nếu cầm máu quá kỹ hoặc như ở đại tràng mạch máu nuôi dưỡng nghèo lại rất dễ bị thiếu nuôi dưỡng làm cho miệng nối chậm liền hoặc bục.

Niêm mạc phải được lộn vào trong: khi khâu nối nhất thiết thanh mạc hai mép vết khâu phải áp sát với nhau trên toàn bộ đường khâu, mép niêm mạc lộn vào bên trong lòng ruột, không được có chỗ nào niêm mạc lộn ra ngoài.

Không làm hẹp khẩu kính của ruột: sau khi khâu sự lưu thông của dịch tiêu hóa phải qua được chỗ khâu dễ dàng, không bị tắc hay bị cản trở.

3. CÁC KIỂU KHÂU ỐNG TIÊU HÓA

Cho đến nay đã có các loại máy gim bằng kim loại để khâu ống tiêu hóa, giúp cho việc khâu nối đảm bảo nhanh và chắc, tuy nhiên các dụng cụ này khá đắt tiền và chưa thông dụng vì vậy các phương pháp khâu nối thông thường, ngoài các mũi khâu chữ X, chữ U, khâu túi, người ta vẫn chỉ dựa trên hai kiểu khâu cơ bản:

3.1. Khâu mũi rời

Khâu từng mũi một, qua hai mép của ống tiêu hóa sau đó thắt chỉ rời lại khâu mũi khác, cắt chỉ thừa cách nút chỉ 2mm.

Ưu điểm:

- Đường khâu mềm mại, dễ co giãn, ít gây rối loạn tưới máu, ít phù nề nên ít gây hẹp ống tiêu hóa ở chỗ khâu.
- Khâu được những chỗ sâu trong ổ bụng như tâm vị, tá tràng, trực tràng...

- Sau khi đường khâu đã liền, các mũi chỉ được loại trừ vào trong ống tiêu hóa nhanh hơn so với đường khâu vắt.

Nhược điểm: mất nhiều thời gian hơn khâu vắt.

3.2. Khâu vắt

Dùng một sợi chỉ dài khâu ở một đầu của đường khâu, buộc chỉ rồi vẫn dùng sợi chỉ đó khâu vắt hai mép ống tiêu hóa với nhau trên toàn bộ đường khâu, khi kết thúc mới buộc chỉ. Có thể sử dụng một trong hai kiểu khâu vắt là khâu vắt thường và khâu vắt kiểu thừa khuy.

Ưu điểm: nhanh, dễ làm, kín, áp lực của sợi chỉ phân phối đều trên toàn bộ đường khâu.

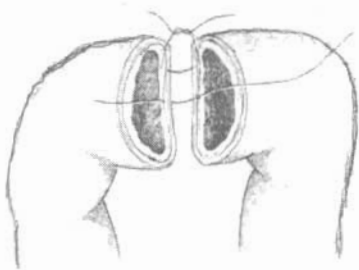
Nhược điểm: dễ gây rối loạn tưới máu tại mép của đường khâu, hay bị phù nề và gây hẹp khẩu kính ống tiêu hóa tại chỗ khâu. Nếu bị đứt chỉ thì toàn bộ đường khâu sẽ bị bung ra.

4. CÁC PHƯƠNG PHÁP KHÂU ỐNG TIÊU HÓA

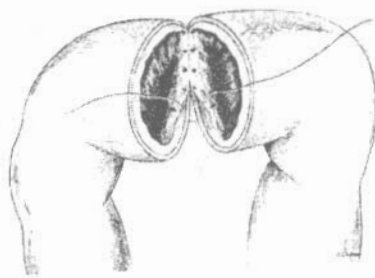
Ngày nay nhờ những tiến bộ về kim, chỉ khâu và các máy khâu cho ống tiêu hóa cho nên các thay đổi kỹ thuật khâu tùy thuộc vào trình độ, kinh nghiệm của phẫu thuật viên, phương tiện, dụng cụ được trang bị cho ca mổ. Trong các phương pháp khâu nối bằng các loại kim chỉ (không dùng máy) thì có hai phương pháp vẫn thường dùng như sau:

4.1. Khâu ống tiêu hóa một lớp

Khâu một lớp có nghĩa là chỉ có 1 lần khâu nối hai mép ống tiêu hóa lại với nhau:



Hình 6.1. Khâu lớp thanh - cơ.



Hình 6.2. Khâu một lớp toàn thể qua niêm mạc.

Phương pháp khâu một lớp cổ điển:

- Các mũi khâu chỉ ở lớp thanh cơ của hai mép, không được xuyên qua niêm mạc vì đường khâu này phải là đường khâu vô khuẩn (niêm mạc có chứa vi khuẩn vì vậy không được xuyên qua).
- Vì có một lần khâu nối hai mép ống tiêu hóa nên chỉ được dùng kiểu khâu mũi rời, không dùng đường khâu vắt và phải đảm bảo đầy đủ các nguyên tắc của khâu ống tiêu hóa.

- Các mũi khâu này không qua lớp mạch máu (ở lớp dưới niêm mạc) cho nên không có tác dụng cầm máu mép ruột, vì vậy trước khi khâu nối cần phải cầm máu mép ruột kỹ, tránh chảy máu miệng nối sau mổ, nhất là miệng nối dạ dày, nơi có hệ mạch máu cung cấp phong phú nhất của ống tiêu hóa.

Phương pháp khâu một lớp toàn thể qua niêm mạc:

Ngày nay nhờ có kháng sinh chống nhiễm khuẩn tốt, có nhiều loại kim, chỉ nhân tạo tiêu chậm, rất thuận lợi cho khâu nối ống tiêu hóa, kỹ thuật khâu có thay đổi để đảm bảo đường khâu được chắc, nhất là khâu nối ở đại tràng. Kỹ thuật này khâu một lớp qua tất cả các lớp của từng mép ống tiêu hóa nhưng vẫn phải giữ đúng nguyên tắc là để cho niêm mạc ống tiêu hóa phải lộn vào trong (Hình 6.2). Khâu nối ống tiêu hóa bằng máy cũng là theo phương pháp này.

Trình tự kỹ thuật:

- Khâu hai mũi cơ sở ở hai đầu của đường khâu, không cắt chỉ để kéo căng.
- Cầm máu mép khâu: Đối với dạ dày vì nhiều mạch máu nuôi dưỡng nên phải khâu cầm máu bằng những mũi khâu rời sau khi đã rạch qua lớp thanh cơ để miệng nối đỡ cộm. Đối với ruột việc cầm máu đơn giản, chỉ cần dùng kẹp Payr cặp lại rồi cắt và khâu nối luôn, kẹp Payr có tác dụng nghiền thành ruột để cầm máu. Nếu không có kẹp Payr, dùng kẹp Kocher thẳng cặp rồi dùng dao điện cắt ngang và khâu nối.
- Khâu nối hai mép ruột bằng các mũi rời 1 lớp thanh cơ hoặc 1 lớp toàn thể qua niêm mạc.

Ưu điểm:

- Đường khâu mềm mại, cơ đàn tốt, không cộm, ít phù nề.
- Đảm bảo cầm máu an toàn, chắc chắn miệng khâu nối.
- Ít gây hẹp khẩu kính ống tiêu hóa ở chỗ khâu.
- Có thể khâu được ở những chỗ sâu.
- Sau khi đường khâu đã liền, các mũi chỉ loại trừ vào trong lòng ống tiêu hóa nhanh hơn.

Nhược điểm:

- Đòi hỏi nhiều về kinh nghiệm của phẫu thuật viên, đều tay và chính xác ở từng mũi khâu.
- Mất nhiều thời gian hơn làm đường khâu vất.

4.2. Khâu ống tiêu hóa hai lớp

Khâu hai lớp tức là có hai lần khâu, một lần khâu toàn thể và lần khâu thanh cơ vùi đường khâu toàn thể vào trong. Phương pháp này có thể dùng kiểu khâu mũi rời hoặc khâu vắt.

Đường khâu toàn thể:

Là đường khâu qua tất cả các lớp của ống tiêu hóa, mũi khâu đi từ thanh mạc tới niêm mạc của mép bên này rồi sang mép bên kia từ niêm mạc tới thanh mạc. Đường khâu này có tác dụng khép kín ống tiêu hóa và vì nó xuyên qua niêm mạc nên có tác dụng cầm máu, nhưng theo kinh điển đây là đường khâu nhiễm khuẩn. Nếu đường khâu toàn thể để cho niêm mạc lộn vào trong thì đường khâu ít cộm, nhưng khó kiểm tra cầm máu, nếu để hai mép niêm mạc lộn ra ngoài (sau đó sẽ có đường khâu thanh cơ vùi lên) thì kiểm tra cầm máu dễ nhưng đường khâu rất cộm, phù nề nhiều và dễ bị hẹp.

Để khắc phục nhược điểm này, đường khâu toàn thể chỉ khâu lớp niêm mạc và dưới niêm mạc, đồng thời mũi khâu đi từ trong ra ở mép bên này rồi từ ngoài vào ở mép bên kia, sau đó kéo sợi chỉ ở phía trong lòng ruột để cho niêm mạc lộn vào trong.

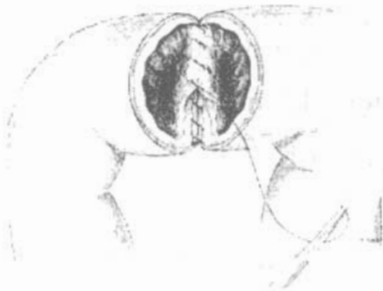Đường khâu thanh cơ:

Là đường khâu bên ngoài đường khâu toàn thể, chỉ xuyên qua phần thanh cơ của hai mép mà không được xuyên qua niêm mạc, để cho 2 lớp thanh mạc áp sát vào nhau và vùi kín đường khâu toàn thể, đây là đường khâu vô khuẩn.

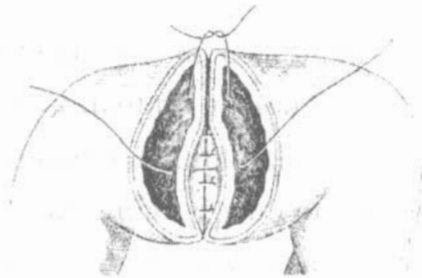
Ưu điểm:

- Kín vì khâu hai lần trên một đường khâu.
- Đỗ mất thời gian hơn nếu dùng hai đường khâu vắt.
- Không đòi hỏi phẫu thuật viên có nhiều kinh nghiệm và kỹ thuật cao.

Nhược điểm: đường khâu cộm, phù nề nhiều, dễ gây tắc miệng nối và rối loạn tưới máu tại chỗ.



Hình 6.3. Khâu vắt hai lớp



Hình 6.4. Khâu hai lớp mũi rời

CÂU HỎI LƯỢNG GIÁ

1. Trình bày nguyên tắc chung của khâu ống tiêu hóa.
2. Trình bày cách khâu ống tiêu hóa một lớp.
3. Trình bày cách khâu ống tiêu hóa hai lớp.
4. Trình bày các ưu, nhược điểm của khâu ống tiêu hóa 1 và 2 lớp.

MỞ THÔNG ỚNG TIÊU HOÁ

MỤC TIÊU

1. *Hiểu được khái niệm về mở thông ống tiêu hoá.*
2. *Phân tích được nguyên tắc của mở thông ống tiêu hoá.*
3. *Trình bày được chỉ định và kỹ thuật của mở thông dạ dày.*
4. *Trình bày được chỉ định, kỹ thuật của mở thông hồng tràng.*

1. ĐẠI CƯƠNG

Mở thông ống tiêu hoá là phẫu thuật tạo sự thông thương giữa ống tiêu hoá với bên ngoài ổ bụng. Sự thông thương này có thể trực tiếp từ lòng ống tiêu hoá với bên ngoài ổ bụng hoặc gián tiếp qua một ống thông. Phẫu thuật này nhằm các mục đích: để cho ăn (mở thông dạ dày, mở thông hồng tràng); để giảm áp (mở thông dạ dày, hồng tràng, hồi tràng); để dẫn lưu (mở thông hồi tràng, đại tràng). Phẫu thuật cần đảm bảo các nguyên tắc:

- Đường khâu phải kín và chắc.
- Cầm máu tốt, không làm hẹp chỗ mở thông ống tiêu hoá.
- Vị trí mở thông ống tiêu hoá phải được cách ly hoàn toàn với ổ phúc mạc, để thức ăn, dịch tiêu hoá không rò vào ổ bụng.

2. MỞ THÔNG DẠ DÀY

2.1. Chỉ định

- Mở thông dạ dày cho ăn vĩnh viễn: ung thư thực quản không còn khả năng phẫu thuật, giai đoạn cuối của những ung thư hạ họng thanh quản...
- Mở thông dạ dày cho ăn tạm thời: bỏng thực quản do hoá chất. Rò dạ dày thực quản, rò thực quản đại tràng hoặc rò dạ dày đại tràng sau phẫu thuật cắt bỏ thực quản, trong thời gian chờ đợi tạo hình thực quản mới. Kết thúc một phẫu thuật nặng nề ở ổ bụng, bệnh nhân cần có sự nuôi dưỡng đặc biệt và kéo dài, mà việc đặt ống thông dạ dày lâu ngày có thể gây nhiều biến chứng.

- Mở thông dạ dày để giảm áp: hút liên tục dạ dày, tránh các nguy cơ biến chứng của việc hút ống thông dạ dày qua đường mũi - dạ dày lâu ngày trong các bệnh lý: viêm tụy hoại tử, tổn thương loét xâm thực ở phần thấp thực quản hoặc một số phẫu thuật lớn ở ổ bụng.

Hiện nay, có rất nhiều phương pháp mở thông dạ dày, chúng tôi trình bày dưới đây 2 phương pháp thường dùng:

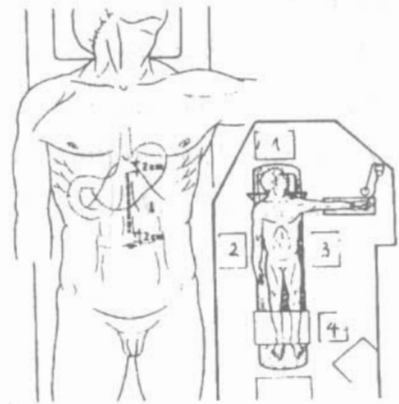- Mở thông dạ dày kiểu WITZEL.
- Mở thông dạ dày kiểu STAMM.

2.2. Mở thông dạ dày kiểu Witzel

Chuẩn bị:

- Bệnh nhân nằm ngửa.
- Phẫu thuật viên đứng bên phải, người phụ đứng đối diện
- Gây mê hoặc gây tê.

Thì 1 - Rạch da: theo đường trắng giữa trên rốn. Đường rạch dừng lại ở dưới mũi ức 2cm và trên rốn 2cm (Hình 7.1). Làm nếp phúc mạc để mở phúc mạc. Bọc mép vết mổ.



Hình 7.1: Tư thế và đường mổ bụng.

1. Gây mê hồi sức; 2. Phẫu thuật viên.
3. Người phụ; 4. Dụng cụ viên

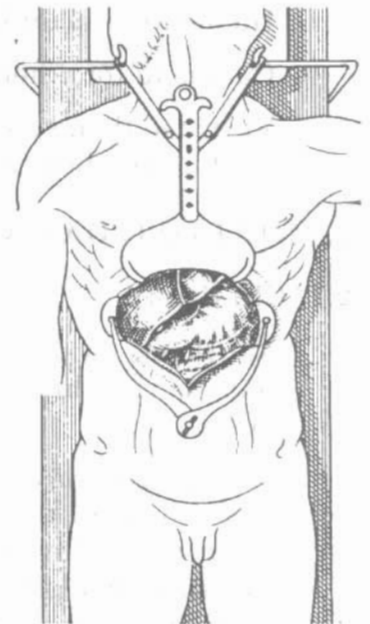
Thì 2 - Tìm phình vị lớn của dạ dày:

Phẫu thuật viên dùng banh tự động Gosset để banh rộng vết mổ. Tìm bờ cong lớn của dạ dày kéo xuống dưới và sang phải để tìm phình vị lớn. Nhận biết phình vị lớn dựa vào các đặc điểm sau đây:

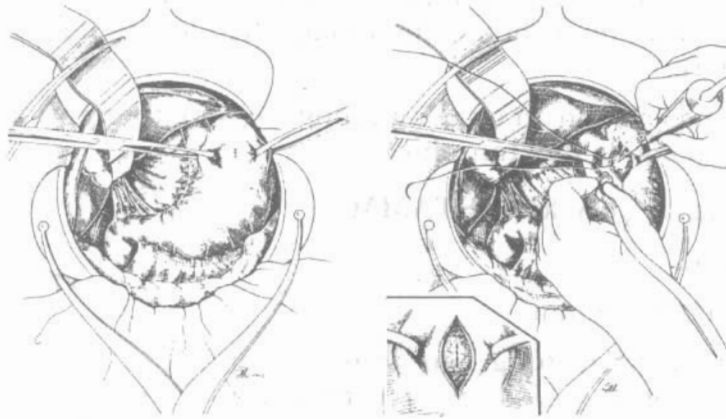
Dạ dày khi kéo xuống dưới bị giữ lại ở phía trên bởi tâm vị và thực quản, phình vị lớn là túi hơi thành mỏng, ít mạch máu và có màu sẫm. Đặt một van banh bụng (Hình 7.2)

Thì 3 - Làm đường hầm Witzel:

Phẫu thuật viên dùng 3 kẹp Chaput hoặc Allis cặp vào phình vị lớn để tạo một nếp ở thành dạ dày cách bờ cong lớn 2-3 cm (Hình 7.3). Khâu túi thanh cơ, đường kính túi khoảng 2cm.



Hình 7.2: Đặt van ổ bụng.

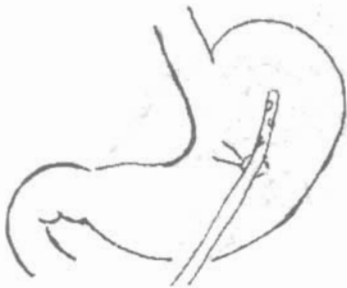

Hình 7.3. Tạo nếp ở thành dạ dày. **Hình 7.4.** Mở dạ dày, đặt ống thông.

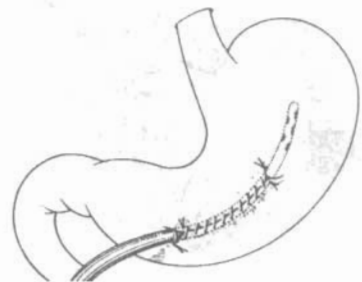
Dùng dao điện hoặc dao thường để mở dạ dày rộng khoảng 8mm trong đường khâu túi (Hình 7.4). Chú ý cầm máu thành dạ dày bằng các mũi chỉ chữ X, U bằng chỉ tiêu chậm 2-0, 3-0. Đưa ống thông Nélaton hoặc Pezzer số 24-26 Fr, vào sâu khoảng 6 cm trong lòng dạ dày. Thắt sợi chỉ khâu hình túi để ôm lấy ống thông sao cho niêm mạc dạ dày lộn vào trong. Đặt ống thông ở mặt trước dạ dày, song song với bờ cong lớn. Khâu vắt thanh cơ ở mặt trước dạ dày vừa đủ chặt để vùi kín ống thông một đoạn dài khoảng 8-10 cm. Đường khâu bắt đầu ở phía trên chỗ đặt ống thông 1-2 cm (Hình 7.5 và 7.6).

Thì 4 - Đưa ống thông ra ngoài:

Mở một lỗ ở thành bụng qua cơ thẳng to hoặc bờ ngoài cơ thẳng to bên trái tương ứng với cuối đường hầm Witzel để đưa ống thông ra ngoài sao cho khi cố định vào thành bụng, dạ dày không bị căng. Lỗ này không được sát vào bờ sườn. Khâu cố định dạ dày ở chân ống thông vào phúc mạc thành bụng bằng 3-4 mũi chỉ không tiêu 2-0, 3-0.



Hình 7.5. Chuẩn bị khâu vùi ống thông.



Hình 7.6: Tạo đường hầm ống thông.

Thì 5 - Đóng bụng: theo các lớp giải phẫu, cố định ống thông ở ngoài da.

Săn sóc:

- Bắt đầu cho bệnh nhân ăn qua ống thông 48 giờ sau mổ. Sau khi cho ăn, dùng nước bƠm rửa lòng ống thông và kẹp ống thông lại.

- Sau một tuần đường hầm đã hình thành chắc, có thể rút ống thông, đến bữa ăn lại đặt ống thông vào dạ dày theo đường hầm (mở thông dạ dày vĩnh viễn).
- Khi không cần cho ăn qua ống thông, rút ống thông và đường hầm tự liền lại (Mở thông dạ dày tạm thời).

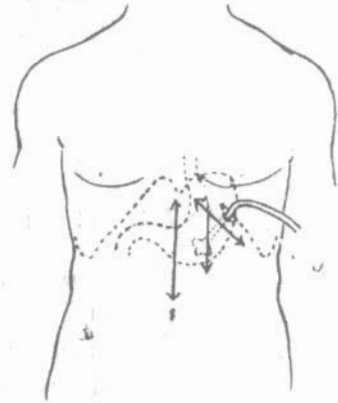
2.3. Mở thông dạ dày kiểu STAMM

Chuẩn bị:

- Bệnh nhân nằm ngửa.
- Phẫu thuật viên đứng bên phải. Người phụ và dụng cụ viên đứng bên trái bệnh nhân.
- Gây tê hoặc gây mê.

Thì 1 - Rạch da: theo một trong các đường sau (Hình 7.7).

- Đường trắng giữa trên rốn.
- Đường dưới sườn trái.
- Bờ ngoài cơ thẳng to bên trái.



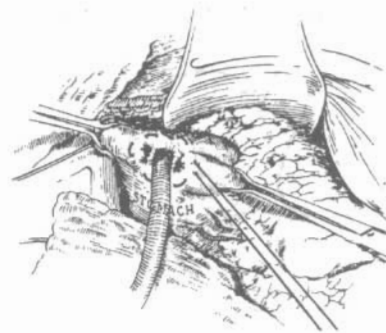
Hình 7.7. Đường rạch da.

Thì 2 - Đặt ống thông vào dạ dày:

Tìm phình vị lớn của dạ dày và khâu túi (giống như mở thông dạ dày kiểu Witzel). Mở một lỗ ở phình vị lớn của dạ dày (Hình 7.8) cầm máu niêm mạc và dưới niêm mạc. Đưa một ống thông Nélaton 16, hay Foley số 21 hoặc Pezzer số 24, thắt chỉ khâu túi. Khâu túi như vậy 2 lần nữa để vùi ống thông vào trong thành dạ dày làm thành 1 đường hầm thẳng góc (Hình 7.9)



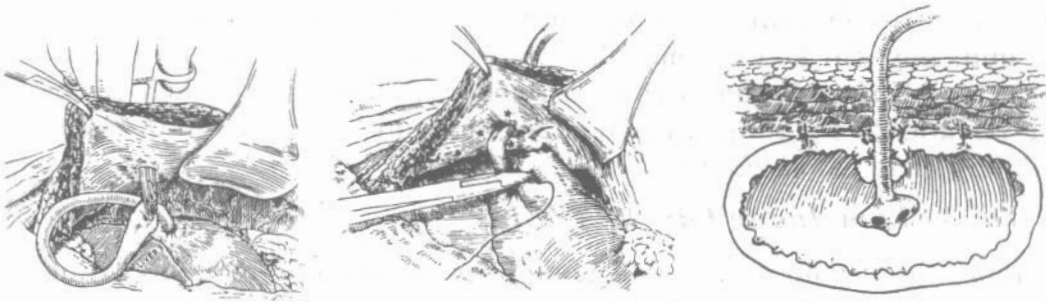
Hình 7.8. Mở dạ dày.



Hình 7.9. Đặt ống thông vào dạ dày.

Thì 3 - Cố định dạ dày vào thành bụng:

Mở một lỗ cạnh vết mổ để đưa ống thông ra ngoài. Khâu cố định dạ dày vào phúc mạc thành bụng bằng 3-4 mũi chỉ tiêu chậm 2-0 xung quanh ống thông (Hình 7.10).



Hình 7.10. Khâu cố định dạ dày vào phúc mạc thành bụng

Thì 4 - Đóng vết mổ: theo các lớp giải phẫu, khâu cố định ống thông ở ngoài da.

3. MỞ THÔNG HỒNG TRÀNG

3.1. Chỉ định

- Ung thư dạ dày, thực quản lan rộng không còn khả năng phẫu thuật.
- Bỏng dạ dày thực quản lan rộng đang tiến triển.
- Chuẩn bị cho phẫu thuật lớn ở dạ dày thực quản mà cần giữ lại sự nguyên vẹn của dạ dày.
- Rò tiêu hóa: rò dạ dày thực quản hoặc thực quản ruột non, rò mồm tá tràng.
- Tổn thương nặng ở vùng tá tràng - đầu tụy có thể do chấn thương hoặc không do chấn thương, viêm tụy hoại tử.
- Thất bại hoặc khó khăn trong việc nuôi dưỡng đường tĩnh mạch, biến chứng huyết khối tĩnh mạch, tai biến nhiễm trùng.

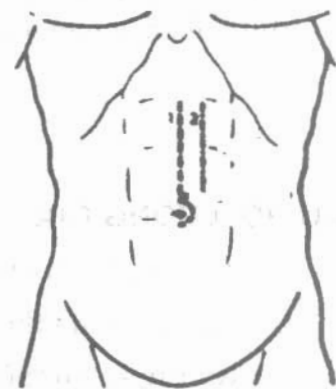
3.2. Kỹ thuật

Chuẩn bị:

- Bệnh nhân nằm ngửa.
- Phẫu thuật viên đứng bên phải, người phụ đứng đối diện.
- Vô cảm: gây tê hoặc gây mê.

Thì 1 - Mở bụng: Phẫu thuật viên có thể lựa chọn một trong hai đường mở bụng:

- Đường trắng giữa trên rốn
- Đường bờ ngoài cơ thẳng to bên trái (Hình 7.11)



Hình 7.11: Đường rạch da.

Thì 2 - Tìm quai hồng tràng đầu tiên:

Banh rộng vết mổ, phẫu thuật viên tìm quai hồng tràng đầu tiên. Người phụ kéo đại tràng ngang lên trên, phẫu thuật viên đưa ngón tay xuống sát

thành bụng từ bên trái móc sang phải phía cột sống, sẽ nắm được một quai ruột. quai này khi kéo lên một đầu thấy cố định thì chính là quai đầu của hồng tràng. Khâu túi thanh cơ ở bờ tự do của hồng tràng, cách góc tá hồng tràng khoảng 25 cm bằng chỉ tiêu chậm hoặc chỉ không tiêu 3-0. Đường kính của đường khâu túi khoảng 1cm.

Thì 3 - Làm đường hầm WITZEL:

Phẫu thuật viên dùng dao thường hoặc dao điện để mở hồng tràng trong đường khâu túi, cầm máu ở lớp niêm mạc và dưới niêm mạc. Đưa một đầu ống thông Nélaton hoặc Plastic cỡ 16 Fr xuống phía dưới theo nhu động của hồng tràng, sâu khoảng 8-10 cm. Thắt sợi chỉ khâu túi để ôm lấy ống thông sao cho niêm mạc lộn vào trong. Khâu vết hoặc mũi rời thanh mạc - cơ để vùi kín ống thông. Đường khâu bắt đầu từ trên chỗ đặt ống thông khoảng 1cm và dài khoảng 10cm.

Thì 5 - Cố định quai ruột non vào thành bụng:

Phẫu thuật viên mở một lỗ ở thành bụng để cho ống thông ra ngoài. Khâu cố định ruột non ở cuối đường hầm, với phúc mạc thành bụng bằng chỉ không tiêu 2-0 với 3 mũi rời. Đóng thành bụng theo các lớp giải phẫu.

3.3. Biến chứng và sản sóc

- Nhiễm trùng thành bụng xung quanh ống thông do rò dịch tiêu hoá: cần thay băng hàng ngày, đặt mỡ kháng sinh hoặc vaselin để bảo vệ da.
- Đau bụng, do thức ăn quá lạnh hoặc quá nhiều, khoảng cách giữa các bữa ăn quá ngắn. Cần điều chỉnh lại chế độ cho ăn. Tốt nhất là giò giọt như kiểu tiêm truyền tĩnh mạch.
- Ỉa chảy, do thức ăn có quá nhiều đường hoặc mỡ. Khi điều chỉnh khẩu phần ăn thích hợp mà không cải thiện được tình trạng ỉa chảy thì cần tìm hiểu các nguyên nhân nhiễm khuẩn đường ruột.

CÂU HỎI LƯỢNG GIÁ

1. Nguyên tắc kỹ thuật của mở thông ống tiêu hoá.
2. Kỹ thuật mở thông dạ dày kiểu WITZEL.
3. Kỹ thuật mở thông dạ dày kiểu STAMM.
4. Kỹ thuật mở thông hồng tràng cho ăn.

KHÂU LỖ THÙNG Ổ LOÉT DẠ DÀY, TÁ TRÀNG VÀ RUỘT NON

MỤC TIÊU

1. Trình bày được các bước kỹ thuật khâu lỗ thùng dạ dày- tá tràng do loét.
2. Mô tả được các bước kỹ thuật khâu lỗ thùng ruột non.

1. THƯƠNG TỔN GIẢI PHẪU BỆNH

- Thủng ổ loét non ở dạ dày-tá tràng: bờ lỗ thùng mềm mại
- Thủng ổ loét xơ chai: bờ lỗ thùng chắc, cứng...
- Thủng do ung thư: bờ ổ loét thùng sần sùi, lỗ thùng thường to, thùng trên nền một khối u, kèm theo sự hiện diện của các tổn thương khác trong ổ bụng: Hạch, khối u di căn...
- Để chẩn đoán xác định là ổ loét lành tính hay ung thư cần xén mép lỗ thùng gửi làm xét nghiệm giải phẫu bệnh trước khi khâu lỗ thùng.
- Thủng ruột non do vết thương cần phải tìm những vết thương khác, thông thường là chấn. Đối với vỡ ruột non do chấn thương bờ chỗ vỡ thường nhám nhở cần cắt lọc trước khi khâu. Đối với thùng ruột non bệnh lý cần xén mép lỗ thùng gửi giải phẫu bệnh trước khi khâu.
- Tình trạng ổ bụng: Tùy theo bệnh nhân đến sớm hay muộn mà ổ bụng có: dịch tiêu hoá và thức ăn. Dịch như mủ, thức ăn và giả mạc làm các tạng trong ổ bụng phù nề, dễ tổn thương khi kiểm tra.

2. KỸ THUẬT KHÂU THÙNG DẠ DÀY TÁ TRÀNG DO LOÉT

2.1. Chuẩn bị

- Bệnh nhân nằm ngửa trên bàn mổ, gây mê nội khí quản.
- Phẫu thuật viên đứng ở bên phải bệnh nhân, phụ mổ đứng bên đối diện dụng cụ viên đứng bên phải phẫu thuật viên.

2.2. Kỹ thuật

Thì 1 - Mở bụng: theo đường trắng giữa trên rốn đối với thùng ổ loét dạ dày-tá tràng.

- Dùng dao thường rạch da và tổ chức dưới da. Cầm máu tổ chức dưới da bằng đốt điện hoặc bằng các mũi khâu chữ X (trong trường hợp không có dao điện).
- Rạch cân theo đường rạch da, tối thiểu dài bằng vết rạch da.
- Đốt cầm máu tổ chức mỡ ngoài phúc mạc.
- Làm nếp phúc mạc và mở phúc mạc
- Bọc mép vết mổ.
- Băng rộng vùng mổ bằng băng tự động.

Thì 2 - Đánh giá tổn thương:

- Tình trạng ổ bụng: dịch tiêu hoá, dịch mủ, giả mạc, và hơi xì ra...
- Tìm ổ loét thủng, đánh giá tình trạng lỗ thủng, ổ loét: vị trí, kích thước, mềm mại hay bờ cứng...

Thì 3 - Xử lý thương tổn:

- Lấy dịch ổ bụng gửi làm xét nghiệm vi khuẩn, hút dịch, rửa sạch ổ bụng.
- Xén mép lỗ thủng gửi giải phẫu bệnh, (nếu nghi ngờ ổ loét ác tính).
- Khâu lỗ thủng:
 - + Đối với lỗ thủng nhỏ, trên nền ổ loét non: chỉ cần khâu một mũi chữ X bằng chỉ tiêu chậm số3-0.
 - + Đối với lỗ thủng to: khâu lỗ thủng bằng các mũi rời toàn thể chỉ tiêu chậm số 3-0 theo chiều vuông góc với chiều nhu động. Chỉ cần khâu một lớp, để chắc chắn hơn một số tác giả còn buộc thêm mạc nối lớn vào đường khâu. Không nên khâu hai lớp vì dễ làm rách lớp thanh cơ hoặc làm cản trở lưu thông từ dạ dày xuống tá tràng trong trường hợp lỗ thủng ở hành tá tràng.
 - + Đối với lỗ thủng hành tá tràng sau khi khâu xong cần kiểm tra xem có bị hẹp không (kiểm tra có hẹp không bằng ngón trỏ và ngón cái nắn qua chỗ khâu, hai đầu ngón tay có chạm vào vào nhau qua thành ruột là không bị hẹp), nếu có cần làm thêm thủ thuật nối vị tràng.
 - + Đối với lỗ thủng quá to ở dạ dày, trong trường hợp không thể khâu được, không thể cắt đoạn dạ dày được thì làm thủ thuật Newmann: đặt một ống thông Malecot vào trong dạ dày qua lỗ thủng. Khâu túi vùi chân ống thông. Khâu treo dạ dày vào thành bụng quanh chân ống thông. Động tác này thường khó thực hiện vì tổ chức xung quanh lỗ thủng trong trường hợp này viêm phù nề rất nặng hoặc là tổ chức khối u rất dễ bị xé rách khi khâu buộc. Do vậy một số tác giả chủ trương khâu quần mạc nối lớn quanh chân ống thông.
- Lau rửa lại ổ bụng sau khi khâu.
- Đặt dẫn lưu dưới gan đưa ra dưới sườn phải.
- Đếm gạc, kiểm tra dụng cụ trước khi đóng bụng.

Thì 4 - Đóng bụng: hai lớp. Lớp cân cơ-phức mạc: khâu chỉ không tiêu hoặc tiêu chậm số 1 hoặc số 2, mũi rời. Lớp da và tổ chức dưới da: khâu chỉ lin mũi rời.

3. KHÂU LỖ THÙNG RUỘT NON

3.1. Chuẩn bị

- Bệnh nhân nằm ngửa trên bàn mổ, gây mê nội khí quản.
- Phẫu thuật viên đứng bên phải hoặc bên trái bệnh nhân, phụ mổ đứng đối diện. Dụng cụ viên đứng cùng bên với phẫu thuật viên.

3.2. Kỹ thuật

Thì 1 - Mở bụng: theo đường trắng trên và dưới rốn. Các bước tương tự như đối với mở bụng để khâu thủng ổ loét dạ dày-tá tràng.

Thì 2 - Đánh giá thương tổn:

- Tình trạng lỗ thủng, số lỗ thủng.
- Các thương tổn phối hợp.
- Dịch ổ bụng...

Thì 3 - Khâu lỗ thủng:

- + Đối với lỗ thủng ruột nhỏ: khâu mũi chữ X rồi khâu túi vùi.
- + Nếu lỗ thủng to: khâu theo chiều ngang một lớp hoặc hai lớp, vắt hoặc mũi rời chỉ không tiêu hoặc tiêu chậm số 4-0.
- + Nếu lỗ thủng quá lớn, nhiều lỗ nhỏ trên một đoạn ruột hoặc có tổn thương mạc treo tương ứng thì xét khả năng cắt đoạn ruột.
- + Kiểm tra lưu thông ruột sau khi khâu: Dùng hai ngón tay cái và trở như trên hoặc bóp đoạn ruột phía trên xem dịch và hơi lưu thông qua chỗ khâu.

Thì 5 - Lau rửa ổ bụng và đặt dẫn lưu:

- + Rửa ổ bụng bằng huyết thanh ấm, hút sạch.
- + Đặt dẫn lưu Douglas.

Thì 6 - Đóng bụng: tương tự như đối với mổ khâu thủng ổ loét dạ dày-tá tràng.

CÂU HỎI LƯỢNG GIÁ

1. Trình bày kỹ thuật mổ khâu lỗ thủng hành tá tràng do loét.
2. Trình bày kỹ thuật mổ khâu lỗ thủng ở dạ dày do loét.
3. Trình bày kỹ thuật khâu lỗ thủng ruột non do vết thương.
4. Nêu ý nghĩa của việc xén mép lỗ thủng trước khi khâu lỗ thủng.

CẮT ĐOẠN RUỘT VÀ ĐÓNG KÍN ĐẦU RUỘT

MỤC TIÊU

1. Trình bày được chỉ định của cắt đoạn ruột.
2. Nêu lên được những nguyên tắc khi cắt đoạn ruột.
3. Mô tả được các bước kỹ thuật đóng kín đầu ruột.

1. CHỈ ĐỊNH CẮT ĐOẠN RUỘT

Cắt đoạn ruột được chỉ định trong những trường hợp thương tổn sau:

- Bệnh lý: ruột bị hoại tử (do nhiễm trùng, do thiếu máu, ruột bị vỡ do dẫn căng trong tắc ruột) hoặc bị nghẹt hay xoắn (thoát vị, xoắn ruột).
- Chấn thương: do đụng dập hoặc do vết thương (dao đâm, đạn bắn...).
- Bẩm sinh: đoạn ruột teo nhỏ hay dẫn to.

2. NGUYÊN TẮC KHI CẮT RUỘT

- Phải đánh giá thương tổn đầy đủ để quyết định đoạn ruột cắt bỏ: độ dài thương tổn đến đâu, chủ yếu là cắt đến đâu là đoạn ruột lành. Trong vết thương phải thống kê đầy đủ trước khi cắt để tránh bỏ sót.
- Đoạn ruột còn lại phải được nuôi dưỡng tốt, dựa vào những dấu hiệu: còn nhu động ruột không (có thể búng vào ruột để kích thích ruột co bóp), màu sắc phải hồng, mạch phải đập ở vùng mạc treo tương ứng, khi cắt phải có máu chảy.
- Mạc treo tương ứng với đoạn ruột được cắt bỏ theo hình chêm.
- Khi cắt ngang ruột, thường kẹp hơi chéo lẹm sang phía để lại để nuôi dưỡng bờ tự do được tốt hơn, mặt khác khi khâu kính hai đoạn không tương ứng thì đoạn bé chéo hơn đoạn to.
- Cầm máu miệng cắt: khi dùng kẹp Kocher và dùng dao điện cắt ngay trên kẹp thì thường không cần phải cầm máu, nhưng nếu muốn biết miệng cắt có được nuôi dưỡng tốt không thì không kẹp mà cắt ngay, trong trường hợp đó thường phải khâu vài mũi chữ X để cầm máu.

- Cần ngăn không cho dịch tiêu hoá trong lòng ruột trào ra ngoài khi cắt ruột và mở kẹp (nhất là trong tắc ruột) gây viêm phúc mạc. Để tránh có hai cách: dùng Clamp kẹp phía ruột để lại sát nơi cắt hoặc nhét ngay một gạc dài vào trong lòng ruột.

3. KỸ THUẬT CẮT ĐOẠN RUỘT

Sau khi đã xác định giới hạn đoạn ruột cắt bỏ, cắt mạc treo tương ứng trước: Cặp mạc treo ruột sát bờ ruột. Dùng hai kẹp cặp và cắt ở giữa. Lần lượt cắt mạc treo theo hình chêm, nghĩa là càng xa ruột càng cắt ít mạc treo nhằm đảm bảo cho phần ruột còn lại được nuôi dưỡng tốt (Hình 9.1). Trừ trong trường hợp ung thư thì cần phải cắt tới tận gốc mạc treo để lấy được hết hạch tương ứng.

Khi cắt mạc treo, tốt nhất là dùng một đèn chiếu ngược chiều với người mổ để nhìn rõ các mạch máu mà cặp.

Phía mạc treo để lại nên khâu cầm máu, tránh buộc, còn phía bỏ đi chỉ cần buộc.

Khi đã cắt xong mạc treo thì sẽ nhìn rõ ranh giới nơi cắt ruột: một bên màu hồng, một bên màu đỏ xẫm. Dùng kẹp Kocher cặp chéo lòng ruột sau đó lấy dao điện hoặc dao thường cắt ngang.

Nếu định khâu nối tận-tận thì trước khi thả kẹp phải dùng clamp kẹp nhẹ ở dưới tránh trào dịch tiêu hoá ra ngoài hoặc ngay khi thả dùng gạc dài nhét vào lòng ruột.

Thường không cầm máu miệng cắt, nếu chảy ít thì khi khâu nối cũng sẽ cầm.


Nếu định khâu nối bên-bên hay tận-bên thì cứ để kẹp Kocher để khâu kín đầu ruột.

4. KỸ THUẬT ĐÓNG KÍN ĐẦU RUỘT

Sau khi cắt ruột, dùng kim chỉ 3-0 hoặc 4-0 khâu vắt qua cả kẹp Kocher. Rút kẹp ra, rút chỉ để toàn bộ đường khâu vắt chặt hơn (tốt nhất là dồn từ cả hai đầu chỉ). Lưu ý vì đường khâu vắt là khâu vòng qua cả kẹp Kocher, nên khi cặp ruột phải chọn kẹp không răng thì mới rút dễ dàng.

- Buộc hai đầu chỉ với nhau.
- Khâu một sợi chỉ túi buộc vùi nút buộc vừa rồi.

Đây là cách đóng kín đầu ruột thông thường nhất, nó đảm bảo đóng kín và sạch vì không bao giờ dịch tiêu hoá trào ra ngoài.



Hình 9.1. Cắt mạc treo ruột.

Ngoài cách đóng trên có thể đóng một lớp: thả kẹp Kocher, cầm máu miệng cắt, khâu mũi rời thanh cơ vùi dần miệng cắt lại, có thể khâu vắt. Cách đóng này không được áp dụng thường xuyên.

CÂU HỎI LƯỢNG GIÁ

1. Nêu các chỉ định cắt ruột.
2. Trình bày những nguyên tắc khi cắt ruột.
3. Trình bày kỹ thuật cắt ruột.
4. Mô tả kỹ thuật đóng kín đầu ruột.

KHÂU NỐI RUỘT

MỤC TIÊU


1. Trình bày được những nguyên tắc khi khâu nối ruột.
2. Trình bày được các bước kỹ thuật của khâu nối ruột: tận-tận, bên-bên và tận-bên.

1. ĐẠI CƯƠNG

Thông thường sau khi cắt một đoạn ruột, tiến hành khâu nối để lập lại lưu thông ruột nhưng đôi khi không đảm bảo được miệng nối tốt, có biến chứng như bục gây tử vong, lúc đó phải tạm thời đưa đầu ruột ra ngoài và sẽ khâu nối một thời gian sau khi điều kiện cho phép (tình trạng toàn thân, tình trạng nhiễm trùng...). Đầu ruột đưa ra ngoài càng cao (đoạn đầu hồng tràng) rối loạn nước điện giải càng nghiêm trọng, phải nhanh chóng khâu nối lại, khâu nối ở càng thấp (đại tràng) nguy cơ nhiễm trùng và bục càng lớn không nên khâu nối ngay trong cấp cứu.

2. NHỮNG NGUYÊN TẮC CỦA KHÂU NỐI RUỘT

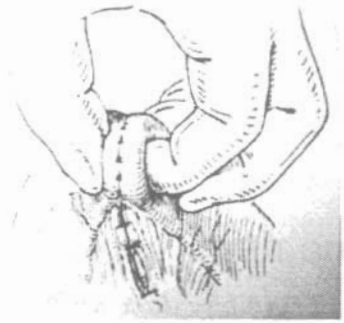
- Đoạn ruột để lại phải đảm bảo nuôi dưỡng tốt, nghĩa là có màu hồng, nhu động còn và chảy máu (trong trường hợp cần thiết không dùng kẹp cặp ngang mà cắt ngay để xem có máu chảy không). Nếu không chắc chắn thì không được khâu nối hoặc cắt tiếp lên cao để tránh tử vong do bục miệng nối.
- Trước khi khâu nối phải xếp hai đầu ruột cho tương xứng nghĩa là bờ mạc treo ứng với bờ mạc treo và nhất là ruột không bị xoắn (Hình 10.1) (tốt nhất là kiểm tra từ gốc mạc treo).
- Trong khi khâu, dịch tiêu hoá không được trào ra ngoài: có thể dùng clamp cặp lại hoặc nhét một gạc dài vào trong lòng ruột. Đối với những trường hợp ruột giãn căng do ứ dịch, trước khi cặp để cắt cần



Hình 10.1. Ruột bị xoắn do xếp hai đầu ruột không tương xứng.

dồn dịch vào đoạn bỏ đi hoặc sau khi cắt hút hết dịch trong lòng ruột.

- Dù là khâu mũi rời hay khâu vắt thì bao giờ cũng phải làm cho hai lớp thanh mạc áp sát vào nhau, niêm mạc không lòi ra ngoài, có như vậy miệng nối mới liền và kín.
- Sau khi khâu bao giờ cũng phải kiểm tra miệng nối có thông tốt không bằng cách nắn qua thành ruột với ngón cái và ngón trỏ (Hình 10.2).
- Phải khâu kín mạc treo của hai phía với nhau để tránh thoát vị bên trong.



Hình 10.2. Kiểm tra miệng nối ruột sau khi khâu nối bằng ngón cái và ngón trỏ.

3. KỸ THUẬT KHÂU NỐI RUỘT

Hai đầu ruột có thể khâu nối trực tiếp với nhau: khâu nối tận-tận hoặc là để cạnh nhau rồi khâu nối: khâu nối bên-bên, hoặc khâu nối tận-bên.

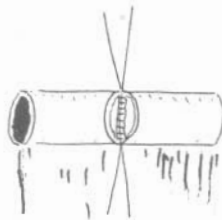
- Các mũi khâu có thể là mũi rời hay khâu vắt.
- Đường khâu có thể là một đường (một lớp) hay hai đường (hai lớp)

Tùy từng thương tổn, tùy từng vị trí và có khi là tùy từng thói quen của người mổ mà chọn phương pháp khâu nối thích hợp. Nhưng cho đến nay cách khâu một lớp là phổ biến hơn cả vì miệng nối mềm mại, dẫn nở dễ dàng và nhất là có thể thực hiện được ở những nơi khó khăn.

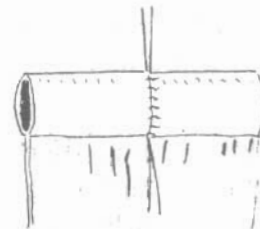
3.1. Kỹ thuật khâu nối ruột tận-tận

Khâu nối tận-tận một lớp:

- Khâu nối một lớp bằng các mũi rời: được thực hiện bằng các mũi rời chỉ không tiêu hoặc tiêu chậm số 4-0.
 - + Khâu hai mũi cơ sở phía bờ mạc treo và phía bờ tự do.
 - + Cầm máu mép ruột bằng các mũi chữ X hoặc đốt điện.
 - + Khâu thanh-thanh cơ mép sau bằng các mũi rời. Mũi nọ cách mũi kia 2 - 3mm (Hình 10.3).




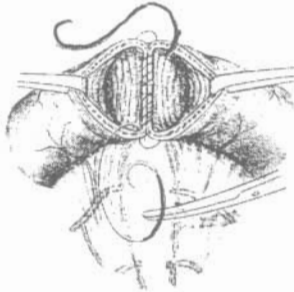
Hình 10.3. Khâu thanh cơ mép sau.



Hình 10.4. Khâu thanh cơ mép trước.

- + Khâu thanh-thanh cơ mép trước bằng các mũi rời (Hình 10.4).

- + Chú ý mũi khâu phía bờ mạc treo là mũi toàn thể vì ở đây không có thanh mạc.
- Khâu nối một lớp bằng khâu vắt:
 - + Khâu vắt toàn thể mép sau bằng kim chỉ số 4-0 (Hình 10.5).
 - + Khâu vắt toàn thể mép trước bằng chính kim chỉ đã khâu mép sau (Hình 10.6).



Hình 10.5. Khâu vắt toàn thể mép sau

Hình 10.6. Khâu vắt toàn thể mép trước.

Khâu nối tận-tận hai lớp:

- Khâu vắt hoặc mũi rời chỉ số 4-0:
 - + Khâu các mũi cơ sở.
 - + Khâu nối thanh-thanh cơ mép sau.
 - + Khâu mép sau bằng các mũi toàn thể buộc chỉ trong lòng ruột.
 - + Khâu nối mép trước bằng các mũi toàn thể buộc chỉ trong lòng ruột, hoặc sử dụng các mũi khâu toàn thể niêm mạc lộn vào trong.
 - + Khâu nối thanh-thanh cơ mép trước.

3.2. Kỹ thuật nối ruột bên-bên

Ưu điểm:

- Dễ dàng thực hiện khi khẩu kính hai đoạn ruột chênh lệch nhau.
- Có thể tạo ra miệng nối có độ rộng tùy ý.
- Tuổi máu tốt, miệng nối không căng và kỹ thuật đơn giản.

Nhược điểm:

- Hội chứng túi cùng nếu để túi cùng quá dài.
- Kéo dài thời gian mổ.

Nối ruột bên-bên hai lớp:

- Đặt hai đầu ruột thuận chiều nhu động.
- Khâu hai mũi cơ sở xa hơn miệng nối dự định 10mm cách mỗi đầu ruột.
- Khâu vắt thanh cơ mép sau bằng chỉ tiêu chặm hoặc không tiêu số 4-0.


- + Đường khâu cách bờ tự do 5mm.
- + Giữ kim chỉ khi khâu.
- + Không để lỏng chỉ đường khâu.
- Mở ruột:
 - + Đường mở ruột ngắn hơn đường khâu thanh cơ 5mm mỗi đầu.
 - + Mở ruột bằng dao thường, tới lớp niêm mạc mở bằng kéo.
 - + Đường mở đúng vào bờ tự do của ruột.
- Khâu vắt toàn thể:
 - + Khâu vắt toàn thể mép sau.
 - + Dùng luôn kim chỉ này khâu vắt toàn thể mép trước. Kết thúc thì bản. Thay dụng cụ sạch.
- Khâu vắt thanh cơ mép trước:

Bằng cách dùng kim chỉ đường khâu nối thanh-thanh cơ mép sau tiếp tục làm đường khâu vắt thanh-thanh cơ mép trước. Buộc chỉ, kết thúc thì làm miệng nối.

 - Khâu dính đầu tận cùng của đoạn ruột này vào thành của đoạn ruột kia để tránh co kéo vào miệng nối.

Nối bên-bên bằng các kỹ thuật khác:

- Nối bên-bên hai lớp mũi rời: các bước tiến hành tương tự như đối với nối bên-bên hai lớp khâu vắt khác ở chỗ thay đường khâu vắt bằng đường khâu các mũi rời.
- Nối bên- bên một lớp:
 - Khâu hai mũi cơ sở.
 - + Mở ruột.
 - + Cầm máu mép ruột.
 - + Làm miệng nối bằng các mũi rời thanh-thanh cơ.



Hình 10.7. Miệng nối tận-bên trên quai chữ Y trong kỹ thuật cắt toàn bộ dạ dày.

3.3. Kỹ thuật nối ruột tận-bên

- Mở ruột phía miệng nối bên theo chiều dọc đúng vào bờ tự do với độ rộng đúng bằng khẩu kính của đoạn ruột miệng nối tận.
- Khâu các mũi cơ sở.
- Sắp xếp các đầu ruột thuận chiều, mạc treo không bị xoắn.
- Khâu nối một lớp hoặc hai lớp mũi rời hay khâu vắt.

CÂU HỎI LƯỢNG GIÁ

1. Trình bày những nguyên tắc của khâu nối ruột.
2. Trình bày các bước kỹ thuật nối ruột tận-tận một lớp.
3. Trình bày các bước kỹ thuật nối ruột bên-bên hai lớp bằng hai đường khâu vắt.
4. Ưu nhược điểm của nối bên-bên.
5. Trình bày các bước trong kỹ thuật nối ruột bên-bên hai lớp bằng các đường khâu mũi rời.

MỞ THÔNG TÚI MẬT

MỤC TIÊU

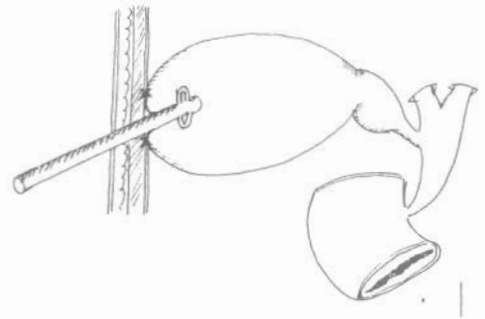
1. Trình bày được những chỉ định của phẫu thuật mở thông túi mật.
2. Trình bày được các bước kỹ thuật để tiến hành mở thông túi mật.

1. ĐẠI CƯƠNG

Mở thông túi mật là đặt một ống dẫn lưu vào trong túi mật để dẫn lưu mật ra ngoài cho nên còn có thể gọi là dẫn lưu túi mật (Hình 11.1).

2. CHỈ ĐỊNH

- Viêm túi mật cấp do sỏi, vì một lý do nào đó không cắt túi mật. Mở túi mật lấy sỏi rồi dẫn lưu túi mật.
- Tắc mật cấp do sỏi ở đường mật chính kèm theo túi mật căng to. Do điều kiện không thể mở ống mật chủ lấy sỏi thì có thể dẫn lưu túi mật tạm thời. Phẫu thuật lấy sỏi được thực hiện ở lần mổ sau.
- Viêm tụy cấp mở thông túi mật trong trường hợp viêm tụy cấp nhằm dẫn lưu mật ra ngoài để giảm áp lực đường mật và áp lực ở bóng Vater.
- Mở thông túi mật còn được áp dụng trong một số trường hợp chấn thương, vết thương gan, hay tá tràng.



Hình 11.1. Mở thông túi mật.

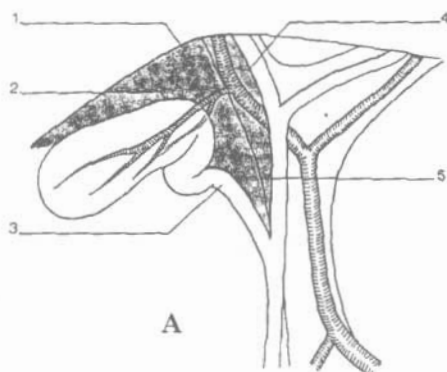
3. NHẮC LẠI GIẢI PHẪU

Túi mật nằm ở mặt dưới gan chỗ hạ phân thủy V, nơi đó mật gan lõm xuống tạo thành hố túi mật hay còn gọi là giường túi mật.

Túi mật gồm 3 phần:

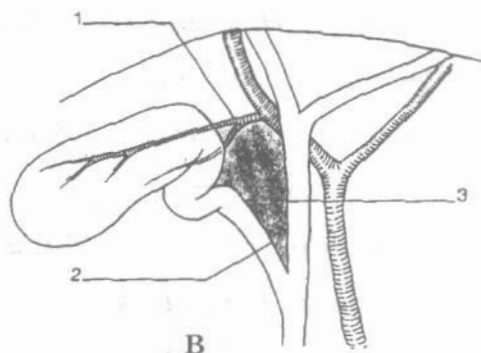
- Đáy túi mật: nằm ở chỗ khuyết bờ gan trước, đáy túi mật tự do, là nơi để mở túi mật. Trên thành bụng tương ứng với chỗ gặp nhau của bờ dưới

sườn và bờ ngoài cơ thẳng to bên phải. Đây là điểm túi mật, (nghiệm pháp Murphy). Khi túi mật căng to đẩy túi mật hạ thấp xuống, có thể đến gần mào chậu.



Hình 11.2-A. Tam giác mật.

1. Gan 2. Động mạch túi mật. 3. Ống túi mật.
4. Ống gan phải. 5. Ống gan chung



Hình 11.2-B. Tam giác Calot.

1. Động mạch túi mật. 2. Ống túi mật.
3. Ống gan chung.

- Thân: thân dài khoảng 8-10 cm, nơi rộng nhất đến 3 cm, thân dính vào mặt dưới của gan, gọi là giường túi mật, ở đây có nhiều nhánh nhỏ của hệ tĩnh mạch gan, khi bóc tách túi mật khỏi giường của nó nếu không đúng vào bình diện bóc tách, đi sâu vào nhu mô gan thì dễ gây chảy máu. Thân túi mật được phúc mạc ép dính vào gan nên túi mật chỉ được phúc mạc phủ ở mặt dưới và đôi khi mạc này tạo thành một mạc treo, việc cắt bỏ túi mật trong trường hợp này sẽ dễ dàng hơn.
- Cổ: có 2 lỗ mở thông vào túi mật và ống túi mật, và cũng ở đây tạo nên 2 chỗ gấp góc một vào thân túi mật, một gấp vào ống túi mật, phình ở giữa nên gọi là bể túi mật hay phễu túi mật nơi đây dễ kẹt sỏi. Phía trên cổ túi mật có hạch Mascagni (hạch bạch huyết) một mốc quan trọng trong phẫu thuật. Cổ túi mật ở giữa hai lá của rìa mạc nối nhỏ, hai lá này treo cổ túi mật vào gan nên tạo thành một mạc treo rõ rệt. Trong mạc treo có động mạch túi mật.
- Ống túi mật: nối túi mật với đường mật chính. Khi ta kéo gan lên trên hoặc kéo túi mật thì ống gan, ống túi mật, rãnh ngang của gan tạo nên một tam giác gọi là tam giác mật, trong tam giác này có động mạch túi mật.

4. KỸ THUẬT

4.1. Chuẩn bị

- Bệnh nhân nằm ngửa. Có thể kê một gối ở dưới lưng để bộc lộ vùng hạ sườn phải. Vệ sinh vùng mổ.
- Phẫu thuật viên đứng bên phải, hoặc bên trái bệnh nhân. Người phụ đứng đối diện.

- Vô cảm: gây mê, hoặc tê.

4.2. Kỹ thuật

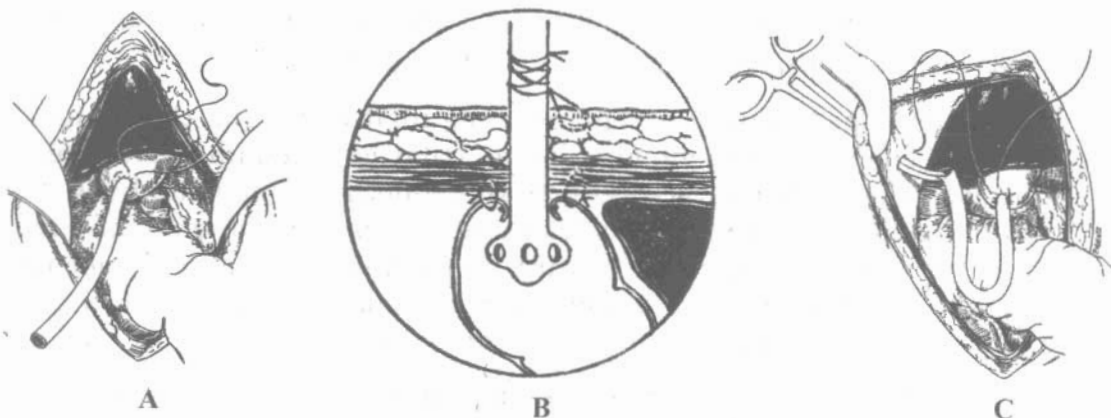
Mở bụng theo một trong ba đường:

- Đường hạ sườn phải.
- Bờ ngoài cơ thẳng to bên phải.
- Đường trắng giữa trên rốn.

Thăm dò túi mật và đường dẫn mật ngoài gan:

- Bên ngoài: kiểm tra màu sắc, tình trạng phù nề, viêm dính.
- Bên trong: phẫu thuật viên dùng tay để sờ nắn túi mật

Mở thông túi mật:



hình 11.3. Các bước đưa ống thông cố định ngoài thành bụng.

- Cô lập túi mật: dùng gạc chèn xung quanh túi mật để khi mở túi mật dịch mật không lan vào ổ bụng. Những trường hợp túi mật quá căng cần phải hút mật bằng Trocart, hoặc bằng bơm tiêm để làm xẹp bớt túi mật. Gửi xét nghiệm vi khuẩn và làm kháng sinh đồ. Khâu túi bằng chỉ catgút 2-0 vào đáy túi mật trước khi mở túi mật.
- Mở túi mật: 1-2cm ở đáy túi mật, là thì nhiễm khuẩn nên khi mở phải cho máy hút, hút sạch mật. Có thể mở bằng dao hoặc kéo, cầm máu thành túi mật. Thăm dò bên trong túi mật bằng ngón tay để tránh bỏ sót những sỏi nhỏ nằm ở vùng phễu và cổ túi mật. Bơm rửa lòng túi mật bằng nước muối sinh lý.
- Đặt 1 ống dẫn lưu Malecot hoặc Pezzer số 16-18Fr vào trong túi mật, buộc mũi khâu túi lại (Hình 11.3-A). Có thể thay đường khâu túi bằng các mũi khâu rời để ôm lấy ống dẫn lưu.

- Mở một lỗ ở thành bụng cạnh vết mổ gần đáy túi mật để đưa ống dẫn lưu ra ngoài (Hình 11.3-B).
 - Khâu dính đáy túi mật vào thành bụng bằng các mũi chỉ rời (Hình 11.3-C).
- Đóng thành bụng:
- Đóng thành bụng theo từng lớp giải phẫu. Khâu cố định ống dẫn lưu với da.

CÂU HỎI LƯỢNG GIÁ

1. Trình bày liên quan giải phẫu của túi mật.
2. Nêu các chỉ định mở thông túi mật.
3. Trình bày kỹ thuật mở thông túi mật.

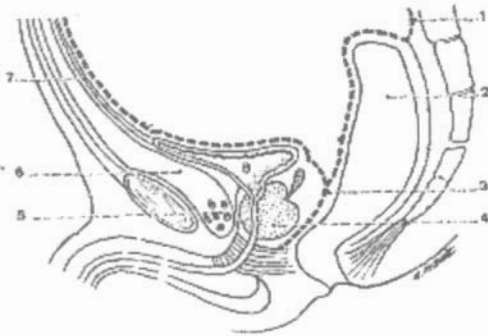
MỞ THÔNG BÀNG QUANG

MỤC TIÊU

1. Trình bày được giải phẫu và liên quan của bàng quang với các tạng xung quanh.
2. Mô tả được kỹ thuật mở thông bàng quang.

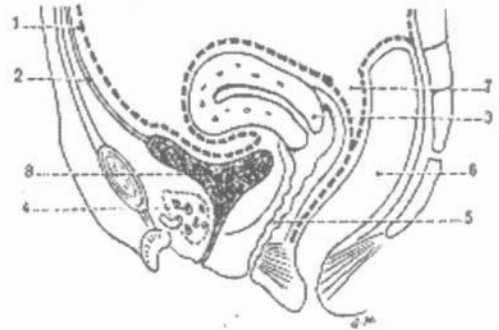1. NHẮC LẠI GIẢI PHẪU

Mở thông bàng quang tức là đặt 1 ống dẫn lưu qua mặt trước bàng quang vào bàng quang để dẫn lưu nước tiểu ra ngoài do đó cần nắm được liên quan giải phẫu của bàng quang (Hình 12.1,2).



Hình 12.1. Thiết đồ qua chậu hông Nam.

1. Phúc mạc. 2. Trực tràng
3. Cân tiền liệt.
4. Tiền liệt tuyến và túi tinh.
5. Đám rối tinh mạch. 6. Khoảng Retzius
7. Dây treo bàng quang. 8. Bàng quang



Hình 12.2. Thiết đồ qua chậu hông Nữ.

1. Phúc mạc. 2. Dây treo bàng quang
3. Tử cung.
4. Đám rối tinh mạch Santorini.
5. Âm đạo. 6. Trực tràng.
7. Túi cùng Douglas. 8. Bàng quang

Bàng quang là một tạng nằm ngoài phúc mạc, trong chậu hông bé, sau gò mu, ở trước các tạng sinh dục và trực tràng.

1.1. Hình thể ngoài

Nhìn từ trên xuống, bàng quang giống hình tam giác, nền của tam giác ở phía sau, đỉnh trước, trên có một dây chằng đi tới rốn gọi là dây treo bàng quang.

1.2. Liên quan

Liên quan trước:

Bàng quang khi rỗng tiếp giáp với chậu hông bé, nhưng khi đầy thì liên quan với ổ bụng, cổ bàng quang khi đầy cũng như khi rỗng ở ngang mức giữa xương mu, cách xương mu độ 3cm.

Liên quan trên:

Mặt trên của bàng quang có phúc mạc phủ, phúc mạc lách xuống dưới, rồi quặt ngược lên trên tạo nên các túi cùng: túi cùng trước, 2 túi cùng bên và túi cùng sau.

Liên quan dưới:

- Nam giới: ở dưới có lỗ niệu đạo, niệu đạo tuyến tiền liệt chạy xiên vào tuyến tiền liệt, bàng quang nằm trên tuyến tiền liệt và dính vào tuyến bởi một tổ chức liên kết đặc biệt, ngoài ra còn liên quan túi tinh và ống dẫn tinh.
- Nữ giới: mặt sau dưới của bàng quang nữ, liên quan ở phần ba trên cổ tử cung và ở hai phần ba dưới âm đạo.

1.3. Cấu tạo bàng quang

Bàng quang gồm 3 lớp: lớp ngoài là lớp cơ gồm có lớp cơ dọc ngoài, lớp cơ vòng ở giữa và lớp cơ rối ở bên trong.

Hai lớp trong: lớp niêm mạc và lớp dưới niêm mạc của bàng quang.

2. CHỈ ĐỊNH

- Chấn thương làm giập vỡ, đứt niệu đạo.
- Bí đái do u xơ tiền liệt tuyến
- Vỡ bàng quang.
- Các phẫu thuật tạo hình niệu đạo, bàng quang, bóc u xơ tiền liệt tuyến.
- Các chấn thương cột sống, tuỷ sống gây liệt bàng quang.

3. KỸ THUẬT

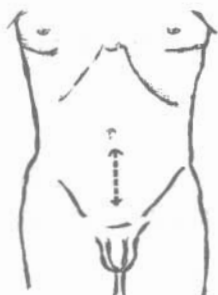
Chuẩn bị:

- Bệnh nhân nằm ngửa đầu thấp hơn chân theo tư thế Trendelenburg. Vệ sinh vùng mổ.
- Phẫu thuật viên đứng bên trái, người phụ đứng đối diện.
- Gây tê tại chỗ, gây tê ngoài màng cứng, tuỷ sống hoặc gây mê.

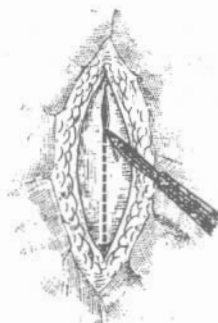
Thì 1 - Rạch thành bụng:

Đường rạch đúng đường chính giữa dưới rốn cho đến bờ trên khớp mu dài từ 6 - 8cm (Hình 12.3), cách xương mu 2cm.

Tìm và rạch đường trắng giữa dùng banh Farabeuf tách nhẹ 2 mép cơ sang hai bên, để đi vào mặt trước của bàng quang (Hình 12.4).



Hình 12.3. Đường rạch da



Hình 12.4. Rạch đường trắng giữa

Thì 2 - Tìm và rạch bàng quang:

Người phụ dùng 2 banh Farabeuf hay banh Gosset banh rộng vết mổ phẫu thuật viên dùng một miếng gạc đẩy lớp mỡ và phúc mạc lên phía trên, sau đó dùng miếng gạc chèn không cho phúc mạc và ruột tụt xuống dưới.

Nhận biết bàng quang bằng hai tĩnh mạch ở trước bàng quang, thành bàng quang dày, mật độ chắc, có màu trắng xám. Cần tiến hành chọc hút bàng quang để xác định trước khi mổ:

- Khi bàng quang căng: trước khi mổ bàng quang cần chọc hút bàng quang bằng bơm tiêm. Gửi xét nghiệm nước tiểu để xác định chủng vi khuẩn và kháng sinh đồ.
- Khi bàng quang xẹp:

Nếu đường niệu đạo có thể đặt được ống thông: đặt ống thông qua niệu đạo vào bàng quang, bơm 200-300 ml nước muối sinh lý để làm căng bàng quang.

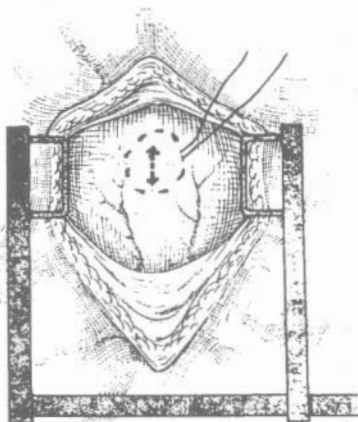
Nếu bàng quang teo nhỏ, viêm dày: đặt một ống thông sắt kiểu Béquille để nâng thành trước của bàng quang.

Nếu không đặt được ống thông tiểu qua niệu đạo thì chọc bơm tiêm vào bàng quang và bơm 200-300 ml nước muối sinh lý để cho bàng quang căng lên.

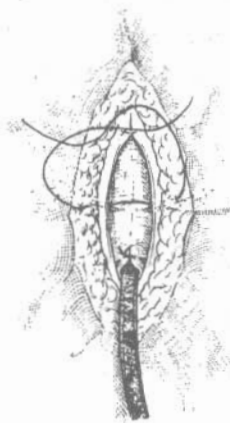
Thì 3 - Mở bàng quang:

Sau khi tìm được bàng quang dùng kẹp Chaput cặp hai bên đường giữa bàng quang, hoặc khâu hai sợi chỉ nâng thành trước bàng quang lên, dùng gạc chèn xung quanh để không cho nước tiểu chảy ra xung quanh.

Người phụ mổ kéo căng hai sợi chỉ hai bên để nâng thành trước bàng quang. Dùng kéo hoặc dao mổ rạch từng lớp ở mặt trước bàng quang để đi vào bàng quang, đường rạch dài khoảng 1-2 cm hoặc mở một lỗ ở giữa khâu túi (Hình 12.5).



Hình 12.5. Mở bàng quang.



Hình 12.6. Khâu dính bàng quang vào thành bọng.

Hút sạch nước tiểu trong bàng quang. Phẫu thuật viên dùng ngón trỏ tay phải cho vào bàng quang, kiểm tra niêm mạc, cổ bàng quang, đánh giá thương tổn. Nếu có sỏi bàng quang thì lấy sỏi. Đặt banh Farabeuf vào chỗ mở bàng quang để nhìn được trong lòng bàng quang.

Thì 4 - Khâu lại bàng quang:

Đặt một ống thông Pezzer cỡ 22-24Fr vào trong bàng quang, qua vết mổ để dẫn lưu bàng quang. Thất chỉ khâu túi để ôm kín lấy ống dẫn lưu.

Khâu dính bàng quang vào các lớp cơ của thành bọng (Hình 12.6). Trước khi đóng kín thành bọng đặt một ống dẫn lưu vào khoang Retzius.

Thì 5 - Khâu phục hồi thành bọng:

Khâu cân cơ bằng chỉ catgut, chỉ perlon; khâu da bằng chỉ lin. Cố định ống thông ngoài da.

4. TAI BIẾN

- Thủng phúc mạc nếu phát hiện được trong mổ thì phải khâu kín lại.
- Thủng ruột non, phải khâu kín lại ruột non
- Mổ nhầm vào ruột non và dẫn lưu ruột non. Cân can thiệp lại.
- Dẫn lưu nhầm vào khoang mỡ trước bàng quang.
- Chảy máu sau mổ: rửa bàng quang và theo dõi.

5. CHĂM SÓC SAU MỔ

- Nối ống dẫn lưu bàng quang với một túi chất dẻo.
- Nếu có chảy máu rửa bàng quang bằng nước muối sinh lý.

- Tùy diễn biến sau khi mổ, thường ngày thứ 7-8, vết mổ lành, bệnh nhân buồn đi tiểu. Cặp ống thông dẫn lưu 1-2 ngày, bệnh nhân đi tiểu đường dưới được. Rút ống dẫn lưu bàng quang theo chỉ định.

CÂU HỎI LƯỢNG GIÁ

1. Trình bày liên quan giải phẫu của bàng quang.
2. Nêu các chỉ định mở thông bàng quang.
3. Trình bày kỹ thuật mở thông bàng quang.
4. Liệt kê các biến chứng của mở thông bàng quang.

DẪN LƯU MÀNG PHỔI

MỤC TIÊU

1. Trình bày được chỉ định của dẫn lưu màng phổi.
2. Trình bày được kỹ thuật dẫn lưu màng phổi.
3. Trình bày được nguyên tắc chăm sóc sau khi dẫn lưu màng phổi.

1. ĐẠI CƯƠNG

Dẫn lưu màng phổi là thủ thuật đưa một ống vào trong khoang màng phổi để dịch (máu, mủ) và/hoặc khí từ trong khoang ra ngoài để phổi nở lên. Mặc dù là một thủ thuật nhỏ nhưng việc thực hiện cũng như chăm sóc sau dẫn lưu nếu không tuân theo những quy định thì rất dễ biến chứng và để lại những hậu quả nặng nề.

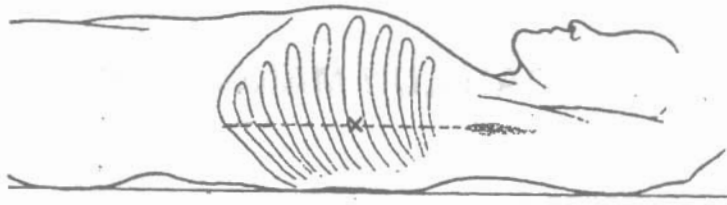
2. CHỈ ĐỊNH

- Tràn máu màng phổi trong chấn thương: chấn thương ngực kín hay vết thương hở. Đối với tràn máu bệnh lý (ung thư phổi) thường chỉ chọc hút.
- Tràn khí màng phổi do chấn thương hay vết thương ngực: nếu ít có thể chỉ chọc hút, trong tràn khí dưới áp lực thì thủ thuật dẫn lưu màng phổi là một cấp cứu bắt buộc. Nếu là tràn khí bệnh lý (tràn khí màng phổi tự nhiên) khi chọc hút mà tái phát nhanh thì cũng phải dẫn lưu màng phổi.

3. KỸ THUẬT

Chuẩn bị:

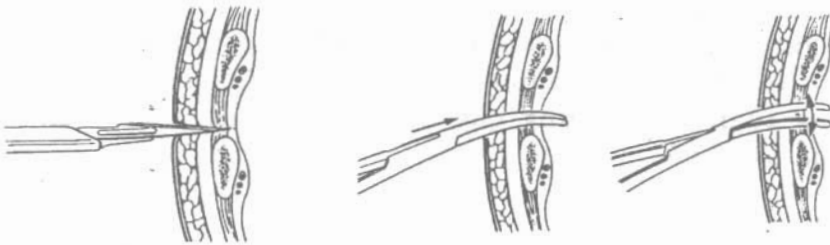
- Tư thế bệnh nhân: nằm ngửa, tay bên dẫn lưu đưa lên đầu (Hình 13.1).
- Gây tê tại chỗ bằng Xylocain 1-2%.
- Chọn vị trí dẫn lưu: thông thường dẫn lưu qua khoang liên sườn 5-6 đường nách giữa: nối từ hõm nách đến bờ dưới sườn, tìm điểm giữa của đường này. Đối với dẫn lưu khí có thể qua khoang liên sườn 2 đường giữa xương đòn, nhưng nếu có hệ thống hút tốt thì khoang liên sườn 5-6 là đủ để dẫn lưu cả máu lẫn khí (Hình 13.1).



Hình 13.1. Tư thế và vị trí dẫn lưu.

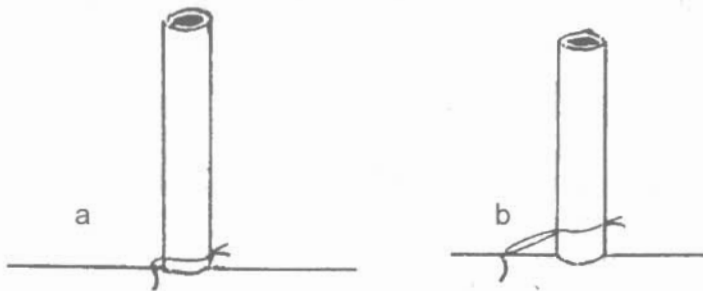
Rạch da: khoảng 2cm ở khoang liên sườn định dẫn lưu. Dùng dao đầu nhọn, sau khi rạch da dùng kẹp Kelly tách các cơ để đi vào khoang màng phổi (dấu hiệu đã vào khoang là bệnh nhân ho, máu hay khí phì qua chỗ chọc dao).

Đặt ống vào khoang màng phổi: rút dao ra, thay bằng kẹp Kocher đưa vào và banh rộng. Trong khi banh rộng, dùng một kẹp khác cặp vào đầu ống dẫn lưu để đưa vào khoang màng phổi (nếu như vết mổ rộng thì rút ngay kẹp Kocher đầu tiên rồi cặp ống dẫn lưu và đưa vào hoặc trong khi banh rộng kẹp, đưa ống dẫn lưu giữa 2 má kẹp vào khoang màng phổi) (Hình 13.2).



Hình 13.2. Rạch da và tách cơ thành ngực.

Cố định ống dẫn lưu: với da cho chắc rồi nối ống dẫn lưu với hệ thống hút. Nút buộc cố định ống phải sát chân ống, không có một khoảng cách nào nhằm không cho ống dẫn lưu có thể di động gây nhiễm trùng màng phổi (Hình 13.3).



Hình 13.3. Khâu cố định ống dẫn lưu. a: đúng. b: sai

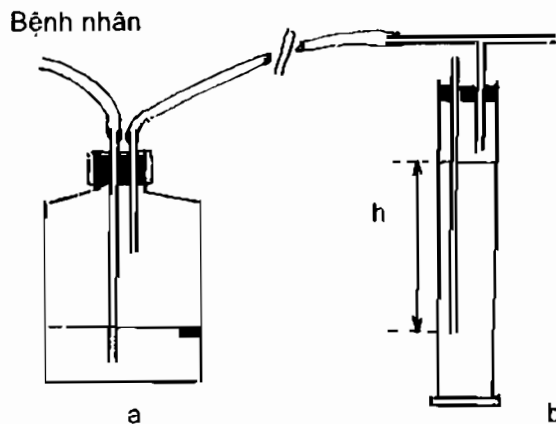
Khâu một mũi chữ U quanh chân ống, làm chỉ chờ để buộc kín khi rút ống (nếu không có sợi này, khi rút ống, dùng kẹp Michel bấm vào).

4. HỆ THỐNG HÚT (Hình 13.4)

Bao gồm: ống nối, lọ dẫn lưu, lọ giảm áp và nguồn hút. Toàn bộ hệ thống này phải kín và được kiểm tra trước khi nối với ống dẫn lưu màng phổi sao cho trong khi hút không khí từ ngoài không chui vào được làm cho mục đích dẫn lưu không đạt được và lại gây biến chứng. Lọ dẫn lưu là lọ kín, bên trong để dịch vô trùng (huyết thanh mặn đẳng trương) có đánh dấu mức nước. Thông thường là lọ 500ml để dịch ở mức 150ml. Hai ống cắm qua nút: một ống nối với ống dẫn lưu màng phổi, ống này phải ngập trong nước, một ống nối với lọ giảm áp, ống này ở trên mực nước. Lọ giảm áp là lọ đặt ở giữa nguồn hút và lọ dẫn lưu, lọ này có tác dụng điều chỉnh áp lực hút ở mức yêu cầu. Nguồn hút tốt nhất là từ nguồn trung tâm, nếu là máy hút thì phải là máy hút liên tục có thể chạy 24/24h trong nhiều ngày. áp lực hút thường là -20mmHg .

Hình 13.4. Hệ thống hút.

- Lọ dẫn lưu: có 2 ống, 1 ống cắm xuống nước sẽ nối với bệnh nhân, 1 ống nối với lọ giảm áp.
- Lọ giảm áp: chiều cao h chính là áp lực hút.



Cần chú ý ống dẫn lưu màng phổi phải có các tiêu chuẩn sau: ống nhựa trong được tráng silicon, không cứng quá nhưng không mềm quá sẽ bẹp khi hút. Ống có kích thước tính bằng đơn vị Fr ($3\text{Fr}=1\text{mm}$) cho đường kính ngoài và dài 40cm, chỉ cần 1-2 lỗ bên cách nhau 1cm và cách đầu ống cũng là 1cm. Người lớn nếu là dẫn lưu máu phải có kích thước 28-32Fr, nếu là khí có thể nhỏ hơn (14Fr).

5. SẴN SÓC SAU DẪN LƯU

Ngay sau khi cố định ống dẫn lưu, lắp vào hệ thống hút luôn.

Khi di chuyển bệnh nhân, bắt buộc phải kẹp ống dẫn lưu trước chỗ nối và lọ dẫn lưu có thể đặt ở giữa 2 chân, nhưng nếu có nhiều khí sủi lên trong lọ dẫn lưu thì không được cạy ống trong khi di chuyển (chụp XQ kiểm tra) vì sẽ có nguy cơ ngừng thở do tràn khí dưới áp lực. Lúc này tốt nhất là chụp tại giường hoặc ngắt lọ dẫn lưu ra khỏi lọ giảm áp rồi di chuyển. Trong khi di chuyển lọ dẫn lưu phải để thấp hơn bệnh nhân.

Hàng giờ phải tuốt ống dẫn lưu tránh tắc.

Theo dõi dịch hay khí chảy ra trong lọ dẫn lưu, nếu là máu thì ghi từng giờ để có quyết định can thiệp kịp thời.

Sau khi dẫn lưu và hút khoảng 6-12 giờ phải chụp ngực kiểm tra để xác định vị trí ống dẫn lưu có nằm trong khoang màng phổi không, trong khoang màng phổi đã hết dịch hay khí chưa, phổi có nở lên không...

Nếu khoang màng phổi đã sạch, phổi nở lên hết thì có thể rút ống dẫn lưu sau 24 giờ kể từ khi đặt ống.

Rút ống dẫn lưu: cứ tiếp tục hút, cắt chỉ cố định, một người buộc sợi chỉ chờ, một người rút ống.

CÂU HỎI LƯỢNG GIÁ

1. Kể các chỉ định của dẫn lưu màng phổi.
2. Mô tả kỹ thuật dẫn lưu màng phổi.
3. Mô tả hệ thống hút trong dẫn lưu màng phổi.
4. Nêu lên những điểm chính trong săn sóc sau dẫn lưu màng phổi.

MỞ KHÍ QUẢN

MỤC TIÊU:

1. Trình bày được chỉ định của mở khí quản.
2. Trình bày được kỹ thuật mở khí quản.
3. Biết cách chăm sóc sau mở khí quản.

1. ĐẠI CƯƠNG

Mở khí quản là tạo một lỗ ở khí quản để thông thương với không khí bên ngoài qua một ống, như vậy không khí vào phổi không qua mũi, họng nữa mà qua lỗ mở này. Có 2 vị trí mở:

- Mở khí quản cao: đường rạch ngay sụn khí quản 2-3
- Mở khí quản thấp: đường rạch ở sụn khí quản 4-5.

2. CHỈ ĐỊNH

Mở khí quản được chỉ định trong những trường hợp sau:

- Thở máy dài ngày: thường là trên 2 tuần. Trong nhóm này thường bao gồm những bệnh nhân hôn mê do chấn thương sọ não, mổ sọ não, ngộ độc hoặc liệt trung tâm hô hấp. Mở khí quản nhằm mục đích để hô hấp nhân tạo và để dễ dàng hút đờm rãi.
- Tắc hoặc thương tổn đường hô hấp trên do u, phù nề, dị vật, bóng hay chấn thương.

3. KỸ THUẬT

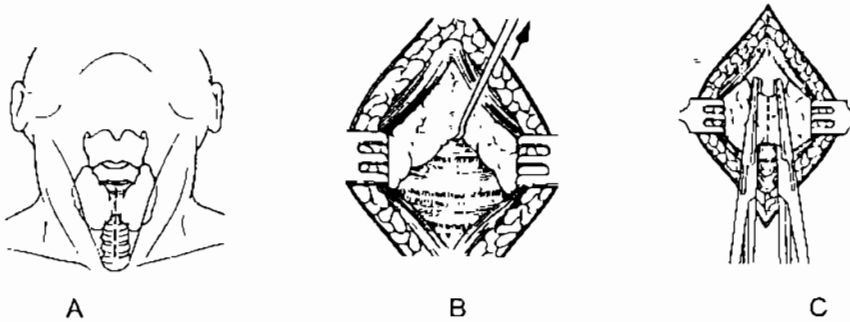
Chuẩn bị:

- Tư thế bệnh nhân: nằm ngửa, độn gối dưới 2 vai để uốn cổ (Hình 14.1).
- Gây tê tại chỗ khi bệnh nhân còn tỉnh bằng Xylocain 1-2%. Nếu có thể đặt được nội khí quản trước khi mở khí quản thì càng tốt (vì sẽ đảm bảo thông khí trong khi mổ và dễ sờ thấy khí quản, nhất là ở trẻ em).



Hình 14.1. Tư thế bệnh nhân.

Đường rạch: có thể rạch ngang hay rạch dọc giữa cổ. Nếu rạch ngang thì rạch qua điểm giữa của đường nối sụn giáp với hõm ức. Đi vào hình trám mở khí quản. Eo tuyến giáp án ngữ có thể cắt đôi và khâu hay vén lên cao sau khi di động (Hình 14.2). Xác định vòng sụn khí quản. Rạch dọc khí quản, cắt đứt một vòng sau đó rạch ngang thành hình chữ thập. Trong lúc này, người phụ dùng 2 banh vén rộng sang hai bên.



Hình 14.2. A. Đường rạch dọc. B. Vén tuyến giáp lên trên. C. Cắt ngang qua tuyến giáp.

Đặt ống vào khí quản:

Nếu như có điều kiện (đã đặt nội khí quản) thì xén 4 góc của hình rạch chữ thập khí quản để khi đưa ống mở khí quản vào 4 góc này không quặp vào trong, lỗ mở khí quản rộng để đưa ống vào.

Trong trường hợp cấp cứu, sau khi rạch, dùng cán dao quay ngang để banh rộng lỗ mở khí quản và đưa ống vào.

Chọn ống Krishaberg thích hợp (với người lớn, nam thường là số 6, nữ là số 5) đưa vào lỗ mở khí quản và đẩy sâu xuống theo chiều cong của ống.

Nếu có kẹp 3 chạc đưa qua lỗ để banh rộng thì việc đặt ống sẽ dễ dàng hơn nhiều.

Rút ngay nòng kín của ống Krishaberg, người phụ giữ chặt ống không để bệnh nhân ho hoặc giật tung ống ra ngoài.

Cố định:

Người mổ khâu ngay 2 tai của ống Krishaberg với da cổ hoặc buộc dây vòng sau cổ, sau đó mới khâu lại vết mổ (Hình 14.3).



Hình 14.3. Cố định ống.

Ngày nay thường dùng ống Sjöberg (Hình 14.4) bằng nhựa có bóng, ống này đỡ kích thích khí quản, có thể để lâu hơn mà không sợ thủng màng khí quản gây lỗ rò với thực quản. Khi thở máy, có thể bơm bóng đỡ gây xì hơi do máy thở.

4. SẪN SÓC SAU MỔ

Băng vết mổ, có gạc che miệng ống tránh dị vật rơi vào.

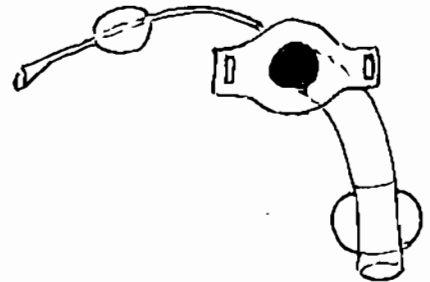
Hàng ngày (khi cần có thể chỉ vài giờ) phải rút nòng ống mở khí quản, làm sạch và tiệt trùng, tránh đờm rãi bít tắc ống.

Khi hút đờm rãi, cần giở khoảng 1-2ml huyết thanh mặn vào ống cho loãng đờm trước khi hút.

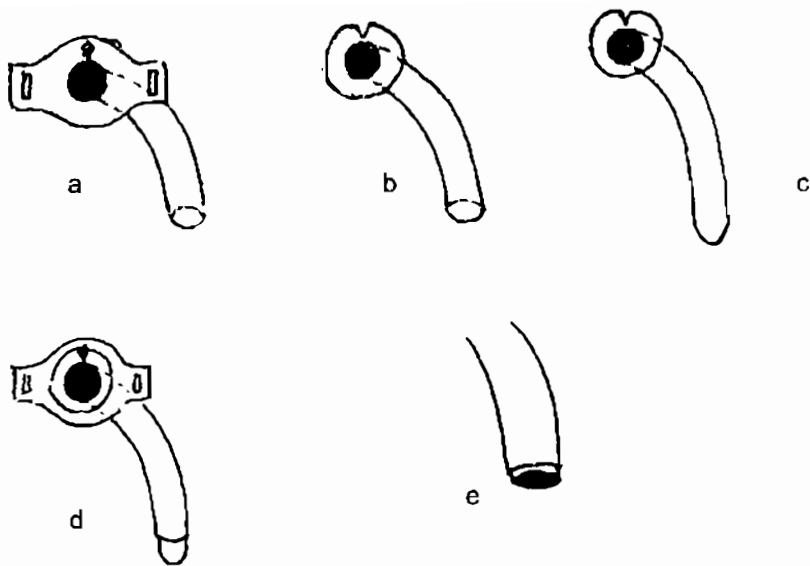
Vì hít thở trực tiếp qua mở khí quản, không khí không qua vùng mũi và họng nên dễ khô khí quản và dễ nhiễm trùng. Cần dùng khí dung có pha kháng sinh khi thở.

Ghi chú: ống Krishaberg là một bộ 4 ống (Hình 14.5):

- Một ống chính có 2 tai để cố định và một khoá xoay để giữ ống trong.
- Hai ống trong để thay đổi, ống này khi đưa vào trong ống chính sẽ dài hơn khoảng 1mm để tránh đờm đặc bám vào ống chính (Hình 14.5e).
- Một ống trong đầu tù kín làm nòng khi đưa ống mở khí quản qua lỗ mở khí quản, ống này phải rút bỏ ngay sau khi đã đưa vào khí quản và thay bằng ống trong (Hình 14.5d).



Hình 14.4. Ống Sjöberg.



Hình 14.5. Bộ ống Krishaber.

- a. Ống chính. b. Ống trong đầu hở. c. Ống trong đầu tù - kín.
 d. Ống trong đầu tù, kín lồng vào ống chính. e. Ống trong dài hơn ống chính.

CÂU HỎI LƯỢNG GIÁ

1. Nêu các chỉ định của mở khí quản.
2. Mô tả kỹ thuật mở khí quản.
3. Mô tả bộ ống Krishaber.
4. Nêu cách chăm sóc sau mở khí quản.

XỬ TRÍ VẾT THƯƠNG PHẦN MỀM

MỤC TIÊU

1. Trình bày được các chỉ tiêu đánh giá một vết thương phần mềm (VTPM).
2. Trình bày được các nguyên tắc kỹ thuật xử trí vết thương phần mềm đến sớm, đến muộn, có hoặc chưa có nhiễm khuẩn.
3. Trình bày được các nguyên tắc kỹ thuật xử trí các vết thương phần mềm vùng đặc biệt, và các kỹ thuật khâu da thông thường.

1. ĐẠI CƯƠNG

Xử trí vết thương phần mềm là một trong những thao tác cơ bản đầu tiên của các phẫu thuật viên. Vết thương phần mềm rất khác nhau về tính chất thương tổn như sắc gọn, đụng dập, mất tổ chức... hoặc vết thương đến sớm, muộn... hoặc vết thương nhiễm khuẩn, hay chưa nhiễm khuẩn... Cũng vì thế kỹ thuật xử trí vết thương phần mềm trở nên rất phức tạp.

Ở đây, chỉ nói đến xử trí vết thương phần mềm đơn thuần mà không đề cập đến VTPM phức tạp (phối hợp với tổn thương xương khớp, mạch máu).

Thời chiến: vết thương phần mềm đa phần là do hỏa khí: mảnh bom, mìn, đạn... Vết thương bắn, dập nát...

Thời bình:

- Vết thương do vật sắc nhọn (dao, kiếm, mảnh thủy tinh...): gọn
- Vết thương do tai nạn giao thông: thường dập nát, mất tổ chức, lóc da, kèm nhiều thương tổn khác như xương, mạch máu, thần kinh, hoại tử tổ chức...
- Vết thương do tai nạn lao động (cưa máy, dây curoa...): nặng nề, phối hợp nhiều tổn thương.
- Ngoài ra còn do hỏa khí (mìn, bom bi... hoặc các vũ khí tự tạo: súng kíp, các thương tổn do súng kíp tự chế): để lại nhiều dị vật.

2. ĐÁNH GIÁ VẾT THƯƠNG PHẦN MỀM

2.1. Thời gian

Tính từ khi bị vết thương cho tới lúc được xử trí vết thương thực thụ (không tính các sơ cứu vết thương).

Thời gian trước 6 giờ: vi khuẩn chưa nhân lên trong vết thương, nếu xử lý vết thương trong lúc này, chỉ cần cắt lọc, biến vết thương thành vết mổ trong nhà mổ. Vết thương đến trong thời gian này được gọi là vết thương đến sớm, chưa nhiễm khuẩn.

Thời gian sau 6 giờ: lúc này vi khuẩn đã thực hiện được chu kỳ gián phân nên tổ chức bị nhiễm khuẩn, việc cắt lọc phải rộng hơn, mặc dù vậy, nguy cơ nhiễm khuẩn vẫn rất cao. Vết thương đến sau 6 giờ gọi là vết thương đến muộn.

Ngày nay nhờ có kháng sinh, có thể ức chế được quá trình nhân lên của vi khuẩn nên mốc thời gian 6 giờ có thể kéo dài hơn. Với các vết thương được sơ cứu tốt, được dùng kháng sinh thì đến 12 giờ vẫn được coi là đến sớm.

2.2. Tình trạng vết thương

Các vết thương sắc gọn: mép vết thương gọn, cơ không bị dập dập.

Các vết thương dập dập: mép vết thương nham nhở, cơ bị dập nát...

Vết thương nhiễm bẩn: trong vết thương có nhiều dị vật (quần áo, đất cát, dầu, mùn cưa...) hoặc các vết thương ngâm trong bùn đất...

Vết thương sạch: vết thương không có dị vật trong vết thương.

Các vết thương đến sớm, sắc gọn, không dập nát, ít dị vật cũng được coi như vết thương sạch

Vết thương hỏa khí: một đặc điểm quan trọng của vết thương hỏa khí là hiện tượng “lỗ hổng tạm thời” (Cavitation temporaire). Khi viên đạn có tốc độ lớn (M71, AK 47) đi qua cơ thể, động năng ($g = mv^2$) làm các mô dạt ra xung quanh tạo thành một lỗ hổng tạm thời, phá hủy các mô ở xa đường đi của viên đạn. Ngay sau khi bị thương các mô này chưa có biểu hiện hoại tử, sau đó vài ba ngày tổ chức này mới bị hoại tử, vì thế rất khó đánh giá thương tổn lan rộng đến đâu.

Vết thương chốt: là vết thương chỉ có một lỗ vào, Vết thương này để lại mảnh đạn trong người, kéo theo nhiều dị vật vào vết thương.

Vết thương xuyên: có lỗ vào và lỗ ra. Lỗ vào bao giờ cũng nhỏ hơn lỗ ra, nhiều dị vật ở trong và phá hủy rộng.

3. NGUYÊN TẮC KỸ THUẬT XỬ TRÍ VẾT THƯƠNG PHẦN MỀM ĐẾN SỚM, CHƯA NHIỄM KHUẨN, BỜ SẮC GỌN, KHÔNG LÓC DA

Vết thương loại này hay gặp trong vết thương hàm mặt, đến sớm.

3.1. Dụng cụ cần thiết

Vải vô trùng, gạc, kẹp có răng, kéo, một vài kẹp mạch máu, kim kẹp kim.

Chỉ đơn sợi đường kính 2-0 hoặc 3-0 tùy theo vết thương. Chỉ Dexon hoặc Catgut 2-0, kim cong.

3.2. Chuẩn bị

Gây tê tại chỗ, gây tê vùng, hoặc gây mê, tùy vào vị trí kích thước của thương tổn.

Vùng mổ cần phải cạo sạch, rửa và sát trùng bằng Betadin 10% hoặc Cétavlon nếu có dị ứng với iod.

Trải vải mổ vô trùng khu trú vùng mổ

3.3. Kỹ thuật

Bộc lộ vết thương thận trọng, từng tí một, vừa bộc lộ vừa đánh giá mức độ tổn thương, đồng thời bơm rửa sạch vết thương bằng nước muối sinh lý, vì vết thương gọn sạch, chưa nhiễm khuẩn và không lóc da, nên không cần mở rộng nhiều. Tuy nhiên phải mở đủ rộng để đánh giá tới đáy vết thương.

Cầm máu thận trọng bằng dao điện hoặc các mũi khâu chữ X, buộc mạch máu lớn.

Sửa chữa các thương tổn khâu cân cơ nếu có tổn thương bằng mũi chỉ Dexon 2-0, 3-0. Nếu có thương tổn mạch máu, thần kinh... tùy thuộc vào vị trí có thể thắt mạch, khâu nối mạch, khâu thần kinh kỹ thuật khâu bao bó dưới kính hiển vi bằng chỉ 9.0 (prolene).

Băng ép vừa phải.

4. NGUYÊN TẮC KỸ THUẬT XỬ TRÍ VẾT THƯƠNG PHẦN MỀM NHIỄM KHUẨN, KHÔNG LÓC DA

4.1. Dụng cụ

Giống như trên

4.2. Chuẩn bị

Vô cảm: tê tại chỗ, gây tê vùng hoặc mê toàn thân tùy thuộc vào vị trí, và mức độ tổn thương.

Đánh rửa vết thương sau khi vô cảm:

Bước 1: Sử dụng xà phòng rửa tay: xà phòng Betadin là tốt nhất, đánh rửa rộng toàn bộ chi, kể cả vùng không có vết thương, cắt móng chân, tay, cạo sạch lông...

Bước 2: Rửa nhiều lần bằng nước muối sinh lý. Trường hợp nếu có chảy máu ở mạch lớn, cần phải ga rõ tạm thời tránh chảy máu.

Chỉ lưu ý nếu có thương tổn mạch máu, hoặc nghi ngờ thiếu máu nuôi dưỡng chi, ngay sau khi sát trùng và trải vải mổ vô trùng khu trú vết thương phải nhờ người bên ngoài tháo ga rõ ngay để đánh giá sự nuôi dưỡng tổ chức, đồng thời tránh hình thành cục máu đông làm tắc mạch còn lại.

4.3. Kỹ thuật

Cắt lọc vết thương (thì bản): cắt lọc từ ngoài vào trong.

- Da: “Biến một vết thương thành một vết mổ”. Cắt mép vết thương để tạo nên một đường rạch mới gọn gàng sắc nét. Đường rạch da phải cắt bỏ tổ chức hoại tử (da có màu đen). Riêng với da bầm dập, màu tím sẫm có nguy cơ hoại tử, vẫn giữ lại, có thể cắt lọc sau khi theo dõi vài ba ngày.
- Cơ, gân: phần cơ gân lộ ngay dưới da được xử trí cắt lọc tổ chức hoại tử.

Rửa oxy già, sau đó rửa lại bằng nước muối sinh lý, pha Betadin.

Cắt lọc các tổ chức dưới da được làm tỉ mỉ hơn sau thì mở rộng vết thương.

Mở rộng vết thương (thì sạch- thay dụng cụ mới): đường mở rộng vết thương cần có đặc điểm sau, theo thứ tự ưu tiên từ trên xuống:

- Đủ rộng để xử trí vết thương
- Không cản trở cho thao tác xử trí các thương tổn ở bên trong, tôn trọng đường đi của mạch máu, thần kinh... khi cần mở thêm một đường mổ khác.
- Không làm hoại tử da do đường mở rộng.
- Tận dụng vết thương cũ.

Phá góc ngách, cắt lọc cơ: sau khi mở rộng da cho tới vị trí có tổ chức cân cơ bình thường, dùng bàn tay tự động (ecarteur auto-statique) mở rộng hai mép da, kiểm tra tỉ mỉ các cơ hoại tử, dập nát, phá bỏ các góc ngách, vách gian cơ lần lượt từ nông vào sâu. Khi nào tới đáy của vết thương thì dừng lại.

- Các cơ hoại tử có màu đen thẫm.
- Các cơ thiếu nuôi dưỡng: có màu trắng bột, cắt không chảy máu, không co giật khi kích thích điện...

Các cơ có nguy cơ hoại tử: màu tím sẫm, thâm nâu, cắt vào chỉ chảy máu đen tĩn mạch, không còn co giật.

Cắt cơ dừng lại ở tổ chức cơ lành là phần cơ có màu đỏ hồng tươi, mặt cơ hồng sáng, máu chảy ra đỏ tươi, cặp phẫu tích vào cơ cơ, kích thích điện có giật cơ. Hết lớp nông đến lớp sâu hơn. Cứ như thế, cắt lọc cơ, phá bỏ góc ngách cho tới đáy vết thương. Kết quả là tạo cho vết thương có hình lòng chảo, miệng vết thương là lớn nhất.

Sau khi cắt lọc xong, rửa lại oxy già, và huyết thanh sinh lý pha Betadin. Nước cuối cùng nên rửa bằng huyết thanh không pha Betadin để đánh giá lại màu sắc cơ cho chính xác.

Lấy máu tụ, dị vật: máu tụ và dị vật trong quá trình cắt lọc, cần phải lấy bỏ và làm sạch, với dị vật nhỏ như cát, mùn cửa... phải rửa nhiều lần.

Sửa chữa các thương tổn:

- Cân cơ được khâu lại bằng chỉ Dexon 2-0, hoặc Vicryl 2-0 hoặc số 3-0 tùy theo vị trí cơ.
- Khâu gân: bằng chỉ tiêu chặm sợi đơn, hoặc chỉ không tiêu sợi đơn số 2-0, 3-0, 4-0... tùy theo kích thước của gân.
- Mạch máu, xương, khớp: sửa chữa theo thương tổn.

Dẫn lưu: khi vết thương sâu có từ hai lớp cơ trở lên phải dẫn lưu.

- Dẫn lưu để ở lớp sâu nhất.
- Dẫn lưu không để chui qua vết mổ.
- Dẫn lưu phải đặt vào ổ đọng dịch
- Nếu dẫn lưu tư thế, đầu ra của dẫn lưu phải ở vị trí thấp nhất khi bệnh nhân ở tư thế nằm.
- Nếu dẫn lưu hút liên tục: Redon, thì không cần phải chố thấp nhất, nhưng khi này phải khâu kín vết thương.

Đóng da:

- Khâu da thưa (2cm khâu 1 mũi): khi vết thương được làm sạch, tổ chức dưới hồng tươi nuôi dưỡng tốt.
- Không khâu da: khi vết thương đến muộn, mùi hôi, cơ phía dưới thâm, có nguy cơ hoại tử tiếp.

5. NGUYÊN TẮC KỸ THUẬT XỬ TRÍ VẾT THƯƠNG PHẦN MỀM ĐẾN MUỘN, NHIỄM KHUẨN KỶ KHÍ, CÓ MỦ

5.1. Dụng cụ: như trên.

5.2. Chuẩn bị: như phần kỹ thuật xử trí vết thương đến sớm, nhiễm khuẩn.

5.3. Kỹ thuật:

Mở rộng vết thương, rạch rộng lên trên và xuống dưới cho đến phần tổ chức lành. Với trường hợp sờ trên da có lép bép hơi, phải rạch nhiều đường dọc theo trục chi để dẫn lưu.

Cắt hết toàn bộ khối cơ hoại tử, thiếu máu trắng bọt... Khi thấy có mủ đan xen vào giữa các cơ lành, thì phải phẫu tích cơ theo các vách gian cơ, để lên cao, dùng oxy già và nước rửa làm sạch từng bó cơ.

Lấy hết máu tụ, mủ đọng và dị vật trong các góc ngách.

Để hở: là nguyên tắc bắt buộc.

Khâu da thì hai sau 7 đến 10 ngày tùy thuộc vào tiến triển của vết thương. Nếu khâu da không đủ, tiến hành chuyển vạt hoặc vá da.

6. NGUYÊN TẮC KỸ THUẬT XỬ TRÍ CÁC VẾT THƯƠNG PHẦN MỀM Ở VÙNG ĐẶC BIỆT

6.1. Đầu, mặt

Da vùng đầu, mặt do đặc điểm nuôi dưỡng tốt nên, vết thương da đầu sau khi cắt lọc xong đều có thể khâu kín thì đầu.

Chuẩn bị: cạo tóc ở vùng mổ, phần cạo tóc phải rộng hơn xung quanh vết thương ít nhất là 5 cm.

Vô cảm bằng xylocain 1%. Có pha Adrenalin. Dùng bơm tiêm hút Adrenalin sau đó bơm hết toàn bộ bỏ đi. Lấy Xylocain 1% vào bơm tiêm này. Gây tê mép vết thương.

Kỹ thuật:

- Cắt mép vết thương tiết kiệm
- Rửa lại bằng oxy già và nước muối sinh lý.
- Khâu vết thương: để cầm máu da đầu, chỉ cần khâu da đầu hết bề dày của da. 1cm khâu 2 mũi. Chỉ khâu 4-0, 5-0 sợi đơn.

6.2. Lóc da đầu

Cạo sạch tóc trên mảng da lóc. Đánh rửa sạch da đầu.

Cắt bỏ lớp cân galia.

Lạng bỏ lớp mỡ dưới da đầu cho thật mỏng, đến lớp hạ bì.

Rạch da nhiều lỗ trên bề mặt da tạo như hình mắt lưới

Làm sạch xương sọ, những phần còn màng xương phải giữ lại, phần xương sọ trơ không chảy máu, cần phải khoan nhiều lỗ nhỏ trên bề mặt cho chảy máu đảm bảo nuôi dưỡng tốt.

Khâu lại da lóc. Băng bột kiểu Mi-nét (Minerve). Thay băng sau 5 ngày.

6.3. Bàn tay

Bàn tay cũng là tổ chức giàu mạch máu, được phép khâu kín.

Cầm khâu kín nếu vết thương có mũ, nhiễm khuẩn kỵ khí.

Khi cắt lọc vết thương phải hết sức tiết kiệm, nhất là tổ chức da ở ngón tay, nếu lấy nhiều tổ chức thì sẽ thiếu da.

Với da phần mu tay và gan tay có thể khâu kín ngay. Với da phần ngón tay, khi khâu cần phải theo dõi móng tay, nếu móng trở nên tím hơn ngay sau khi khâu thì phải cắt ngay mũi chỉ khâu, vì có thể đó là nguyên nhân gây chèn ép mạch. Đối với các dập nát ngón tay, nếu khâu vết thương gây thiếu nuôi dưỡng, thì nên để hở hoàn toàn, chỉ cần làm sạch khâu lại vết thương sau 3 đến 5 ngày.

Sau khi khâu vết thương bàn tay, phải kiểm tra lại vết thương và đầu móng tay sau 3 giờ, đánh giá lại tình trạng nuôi dưỡng ngón tay, nếu thấy tím hơn thì phải cắt chỉ.

Khi băng bàn tay, phải để lộ ngón để theo dõi nuôi dưỡng bàn tay.

6.4. Tầng sinh môn

Vết thương bản, cắt lọc để hở là nguyên tắc bắt buộc.

Khi mổ phải để bệnh nhân ở tư thế sản khoa, kiểm tra vết thương mới thấy hết tổn thương.

Khi vết thương có thông với trực tràng và cơ thắt hậu môn thì phải làm hậu môn nhân tạo.

Nếu vết thương gần hậu môn mặc dù không thông với ống trực tràng hậu môn nhưng vết thương lớn để chăm sóc vết thương cũng cần phải làm hậu môn nhân tạo, đôi khi kèm theo dẫn lưu bàng quang.

7. MỘT SỐ KỸ THUẬT KHÂU DA CHE PHỦ

7.1. Chỉ định khâu da

Vết thương vùng mặt, bàn tay, da đầu, cổ.

Vết thương phần mềm đến sớm, gọn sạch, không nhiễm khuẩn.

7.2. Chống chỉ định

Vết thương nhiễm khuẩn, đến muộn

Vết thương dập nát, hoại tử.

Vết thương nhiễm trùng có mủ, nhiễm trùng vi khuẩn kỵ khí.

Vết thương hỏa khí.

Vết thương tầng sinh môn.

7.3. Kỹ thuật khâu

Dụng cụ: kẹp phẫu tích có máu với răng nhỏ: dùng để kẹp giữ da tránh tổn thương mép da.

Chỉ khâu: dùng loại chỉ đơn sợi 2-0 với chỉ dưới, da đầu. Chỉ số 3-0, 4-0, 5-0 với các vùng da mỏng như cẳng tay, mặt, cổ... Kim tam giác, cong.

Kỹ thuật:

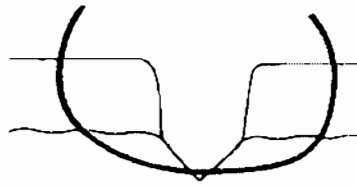
Dùng kim cong đâm vuông góc với mặt da, vị trí đâm kim cách mép da đúng bằng độ dày của da cần khâu. Sau khi qua một bên của mép da, đâm kim tiếp qua mép kia, sao cho điểm ra của kim so với bờ mép da cũng bằng độ dày của da. Buộc chỉ vừa phải không quá chặt. Nút chỉ sau khi buộc nằm về một phía của vết mổ, mũi chỉ vuông góc với đường mổ.

Khâu da cần tôn trọng 3 nguyên tắc cấm:

- Không chờm mép: kim phải đi qua độ dày như nhau của 2 mép da

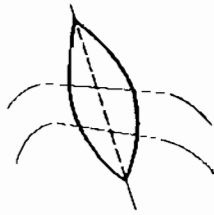

Khâu chờm mép

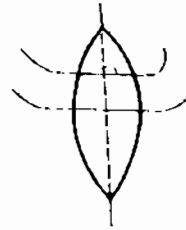


Khâu không chờm mép

- Không lệch: đường đi của kim và chỉ luôn luôn đi vuông góc với đường rạch da.



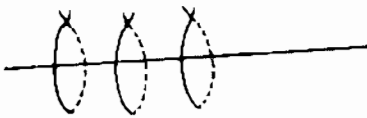
Khâu lệch



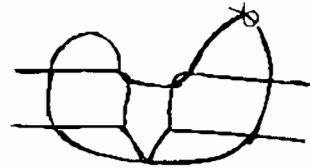
Khâu đúng

- Không thiếu máu mép da: để tránh thiếu máu cho mép da, không nên thắt chỉ quá chặt, thường hay bị lỗi này do các mũi khâu quá xa nhau. Nên khâu 2 mũi trong 1 cm, các mũi khâu đều đặn và thắt chỉ vừa tới cho mép da chạm nhau là được.


Một số kiểu khâu cơ bản:



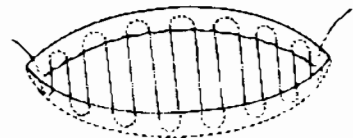
Kiểu khâu đơn giản



Kiểu khâu Blair-Donati

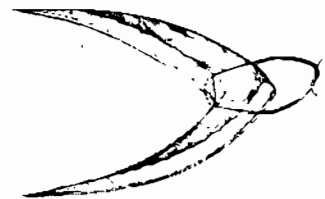


Khâu vắt đơn giản



Khâu vắt trong da

Khâu góc



CÂU HỎI LƯỢNG GIÁ

1. Hãy trình bày các chỉ tiêu đánh giá một vết thương phần mềm.
2. Hãy trình bày nguyên tắc kỹ thuật xử trí vết thương phần mềm đến sớm, chưa nhiễm khuẩn, bờ sắc gọn, không lóc da.
3. Hãy trình bày nguyên tắc kỹ thuật xử trí vết thương phần mềm nhiễm khuẩn, không lóc da.
4. Nguyên tắc kỹ thuật xử trí vết thương phần mềm đến muộn, nhiễm khuẩn kỵ khí, hoặc có mũ.
5. Nguyên tắc kỹ thuật xử trí các vết thương phần mềm vùng đặc biệt.
6. Hãy nêu chỉ định, chống chỉ định, kỹ thuật khâu da.

KỸ THUẬT CHUNG CẮT CỤT CHI CẤP CỨU

MỤC TIÊU

1. Trình bày được nguyên tắc cắt cụt chi.
2. Trình bày được kỹ thuật cắt cụt chung.
3. Trình bày được các thay đổi kỹ thuật trong cắt cụt cấp cứu, và cắt cụt nhiễm khuẩn.
4. Trình bày cắt cụt mẫu (cắt cụt đùi điển hình).

1. ĐẠI CƯƠNG

Cắt cụt là một thủ thuật tàn phá chức năng của bệnh nhân, vì thế chỉ tiến hành khi để lại chi đó có nguy cơ đe dọa tới tính mạng của bệnh nhân, hay các chi đó không còn chức năng nữa.

Khoảng 20 năm gần đây, có sự tiến bộ làm chân, tay giả, đặc biệt là việc chuyển đổi điểm tỳ đè từ đầu móm cụt sang hai bên tạo nên các thay đổi trong kỹ thuật cắt cụt chi. Tuy nhiên, các nguyên tắc chính trong kỹ thuật cắt cụt vẫn không thay đổi.

2. CHỈ ĐỊNH CẮT CỤT CHI

- Chấn thương đụng giập không có khả năng bảo tồn.
- Các nhiễm trùng vi khuẩn kỵ khí, hoại thư sinh hơi, gây nên nhiễm trùng nhiễm độc toàn thân.
- Các nhiễm trùng dai dẳng do viêm xương, khớp giả nhiễm trùng, làm cho chi đó hoàn toàn mất chức năng.
- Các khối u ác tính của phần mềm, xương.
- Các dị tật bẩm sinh tạo nên các chi không có chức năng và hoặc ảnh hưởng tới thẩm mỹ.

3. CÁC THAY ĐỔI SINH LÝ SAU CẮT CỤT CHI

Sau khi đã cắt cụt, mọi thành phần của móm cụt sẽ thay đổi:

Da: ngay sau khi cắt cụt, da sẽ co lại, tiếp theo là hiện tượng phù nề. Hiện tượng này mạnh nhất vào ngày thứ 3, sau đó giảm dần cho tới khi liền.

Cơ: các cơ sau khi cắt sẽ co lại, cơ càng gần xương thì co rút càng ít.

Mạch máu: teo nhỏ lại trong trường hợp mổ cắt gân, không vận động cơ, với mổ cắt có độn cơ và được vận động thì mạch máu vẫn rất phát triển.

Thần kinh: sẹo sinh lý của thần kinh ngoại biên là u thần kinh (nevrome), bình thường không gây đau, nó chỉ đau khi phát triển trong tổ chức xơ, nơi mà nó bị chèn ép hay co kéo. Tuy nhiên, trong một số trường hợp bệnh nhân vẫn đau mà không tìm thấy một nguyên nhân chèn ép nào.

Mặt khác đau của các u thần kinh không phụ thuộc vào kích thước của dây thần kinh, trên thực tế với các dây thần kinh nhỏ hầu như không để ý tới việc xử lý đầu thần kinh bằng tiêm cồn hay đốt bằng dao điện, nên sau mổ gây nên đau nhiều.

Xương:

Ở người trưởng thành xương không còn phát triển sau cắt đứt. Riêng ở trẻ em, do xương còn sự phát triển nên bao giờ cũng phải để lại phần mềm che phủ đầu xương nhiều hơn của người lớn.

Chấn thương về tâm lý, thần kinh:

Bệnh nhân có mặc cảm về tâm lý, với trẻ em khi đến trường bị nhút nhát hơn bạn cùng lứa. Bệnh nhân thường có tư tưởng chán nản, dễ sa sút về tinh thần.

Hiện tượng chi ma:

Sau khi cắt đứt bệnh nhân vẫn có cảm giác còn chi trong một vài tháng đầu. Đôi khi chính cảm giác đó làm cho bệnh nhân bị ngã, hoặc bước hụt.

4. KỸ THUẬT CHUNG CẮT CỤT CHI

4.1. Chuẩn bị

Vô cảm:

Gây tê tủy sống là phương pháp thường dùng nhất trong cắt đứt chi dưới

Gây mê nội khí quản áp dụng cho chi trên

Cắt đứt ngón tay, ngón chân có thể gây tê đám rối, hoặc gây tê tại chỗ.

Tư thế bệnh nhân:

Trong cắt đứt chi trên, bệnh nhân nằm ngay sát cạnh bàn, toàn bộ chi trên được duỗi tự do, thuận lợi cho phẫu thuật. Chi cần cắt đứt để trên một bàn con, dạng 90 độ. Khi tháo khớp vai, hoặc cắt đứt cao trên cánh tay, đặt bệnh nhân ở tư thế nửa nằm nửa ngồi, toàn bộ vai để ngay cạnh bàn mổ, phần chi cần cắt sẽ tự do ở ngoài bàn.

Cắt đứt chi dưới bệnh nhân nằm ngửa, toàn bộ chi dưới được tự do để có thể nâng lên dễ dàng.

Sát trùng:

Toàn bộ chi cần cắt cần được sát trùng cồn iod 1% hay Betadin lên tới tận gốc chi. Riêng với cắt đứt đùi hoặc cánh tay, phải sát trùng lên tận bụng hoặc ngực. Trải vải vô trùng che phủ toàn bộ phần cơ thể và phần chi cần cắt bỏ chỉ để lộ vùng mổ.

4.2. Cầm máu dự phòng

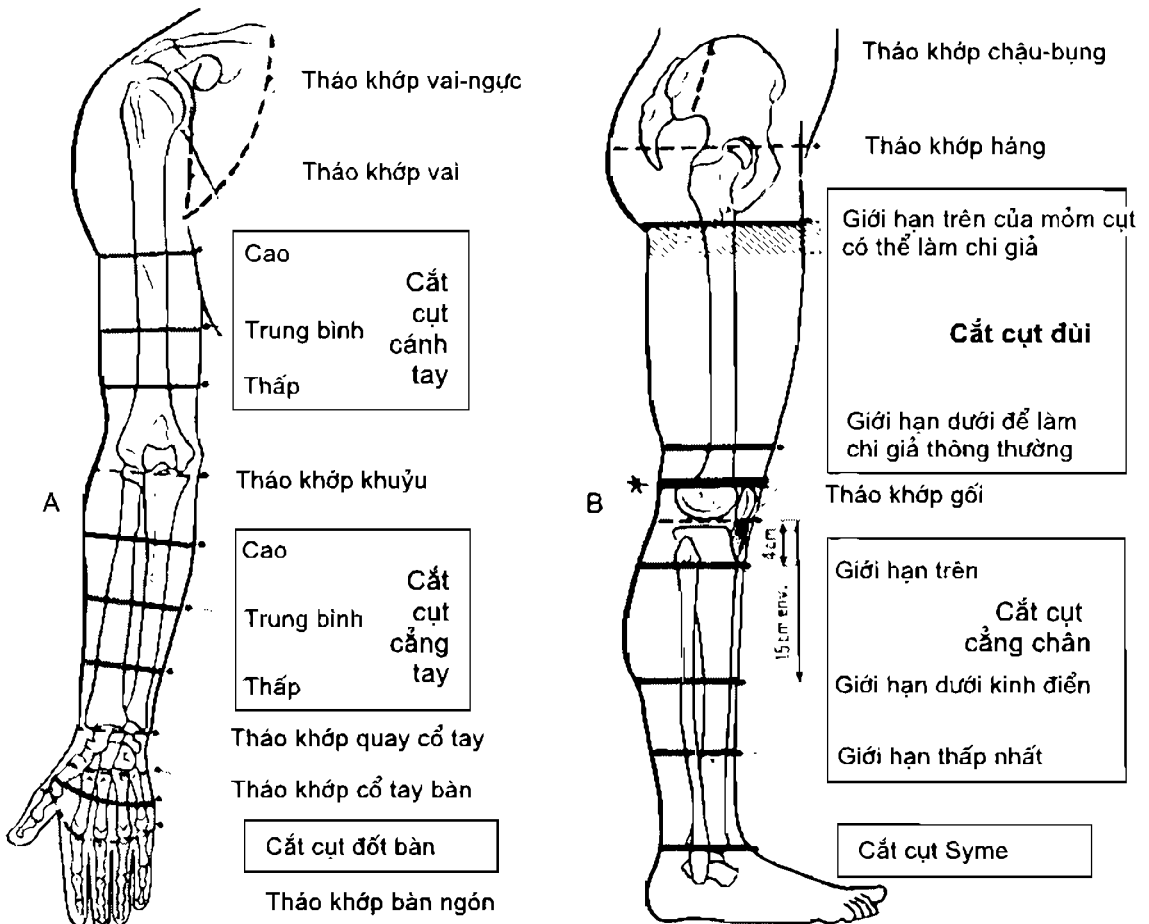
Sau khi đã sát trùng, dùng băng chun vô khuẩn băng ép dần từ đầu chi cho tới nơi đặt ga rô hơi nhằm dồn máu về hạn chế lượng máu mất và cầm máu trong khi mổ. Sau đó bơm ga rô hơi lên 350 mm Hg với chi trên và 450 mm Hg với chi dưới giữ áp lực này trong suốt quá trình mổ. Cuối cùng, nới băng chun ra để lộ chi cắt cụt và vùng mổ.

- Bệnh viêm tắc động mạch.

Các khối u ác tính, hoặc có ổ nhiễm trùng ở chi cần cắt, không được dùng băng chun băng dồn máu vì có thể làm cho tế bào ung thư, hay vi khuẩn di chuyển đi xa. Lúc này chỉ cần nâng chi lên cao 4 - 5 phút để cho máu chảy về gốc chi sau đó bơm hơi ga rô.

Những trường hợp sau không được ga rô:

- Bệnh viêm tắc động mạch.
- Các khối u ác tính, hoặc có ổ nhiễm trùng ở chi cần cắt, không được dùng băng chun băng dồn máu vì có thể làm cho tế bào ung thư, hay vi khuẩn di chuyển đi xa. Lúc này chỉ cần nâng chi lên cao 4 - 5 phút để cho máu chảy về gốc chi sau đó bơm hơi ga rô.



Hình 16.1. Mức cắt cụt chi. A. Chi trên. B. Chi dưới

4.3. Nguyên tắc kỹ thuật

Vùng cắt cụt: để có thể lắp chi giả hiệu quả, mỗi đoạn chi phải có mức cắt cụt khác nhau (Hình 16.1).

Chi trên, mỗm cụt phải để dài tối đa. Tuy nhiên tháo khớp khuỷu là mỗm cụt xấu, cần phải tránh vì: nuôi dưỡng mỗm cụt kém, đầu mỗm cụt chỉ có da, xương nên chất lượng lao động không tốt.

Chi dưới: không phải bao giờ cũng cần có mỗm cụt dài. Cẳng chân mỗm cụt tốt nhất là 15 cm từ mâm chày xuống. Mỗm cụt ngắn nhất có thể lắp được chi giả là 4 cm từ mâm chày trở xuống.

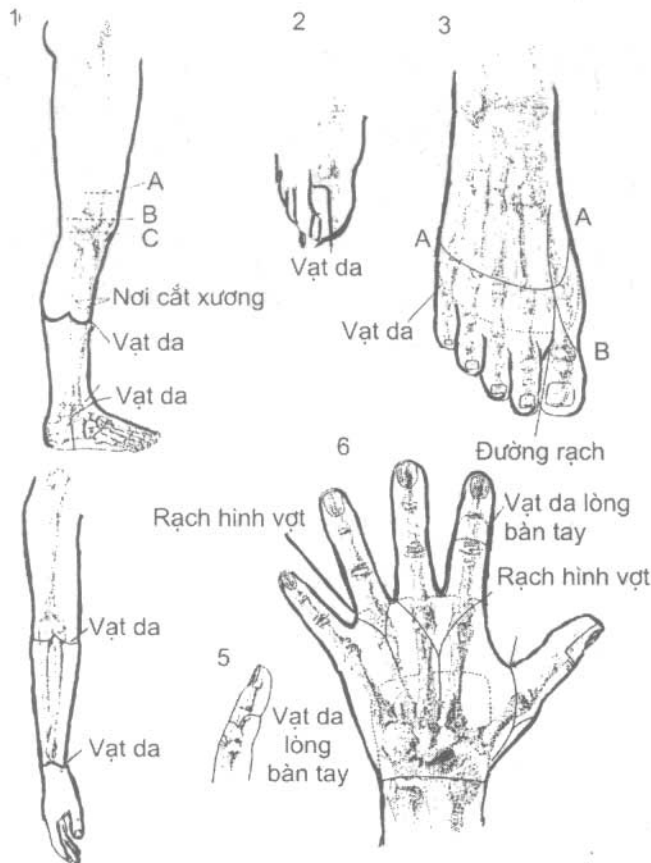
Da: đường khâu cần phải tránh các chỗ tỳ đè (sẹo nên ở phía sau của đầu mỗm cụt)

Bàn chân, bàn tay: sẹo về phía mu.

Khớp háng và vai: sẹo lệch về phía trước

Đường khâu phải đều không để lại tai ở hai bên của mỗm cụt.

Tổng độ dài hai vạt da bằng 2 phần 3 chu vi của nơi định cắt.



Hình 16.2. Một số vạt da. — : đường rạch. - - - - - : vạt da.

Cơ: da co đến đâu cắt cơ đến đó, tùy theo từng loại mỗm cụt ta phải cắt cơ nhiều hay ít cho phù hợp.

Với chi giả cổ điển ở chi dưới, cần cắt nhiều cơ. Còn với chi giả tiếp xúc, phải để lại nhiều cơ để tạo hình mỗm cụt.

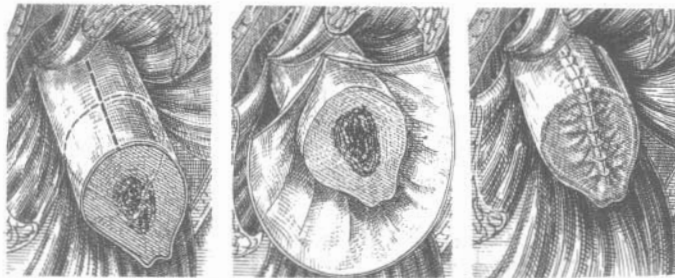
Mạch máu: phải phẫu tích các thành phần của bó mạch, và thắt thấp nhất để mỗm cụt được nuôi dưỡng tốt.

Thần kinh: phẫu tích thần kinh sau đó kéo thần kinh thật thấp xuống dưới, vén cơ lên cao và cắt thần kinh ở chỗ cao nhất. Có thể tiêm cồn hay đốt điện để làm chết đầu dây thần kinh.

Xương và màng xương: giải phóng tổ chức xung quanh ra khỏi màng xương, màng xương được cắt vòng tròn quanh chu vi thân xương 2 - 3 cm ở dưới chỗ định cắt xương. Sau đó rạch dọc lên cao, dùng tuốt màng xương đẩy tách màng xương như mở cổ tay áo.

Xương được cắt bằng cưa, các chỗ gồ tự nhiên của xương (mào chày, đường rập xương đùi) phải đục bạt, hay cưa đi. Dùng dũa làm nhẵn đầu xương. Trong khi cưa cần phải bơm huyết thanh sinh lý thường xuyên nhằm rửa sạch mủn xương, và hạ nhiệt độ tại nơi cưa.

Khâu màng xương che phủ kín đầu xương (Hình 16.3).



Hình 16.3: Cách cắt màng xương và khâu che phủ đầu xương.

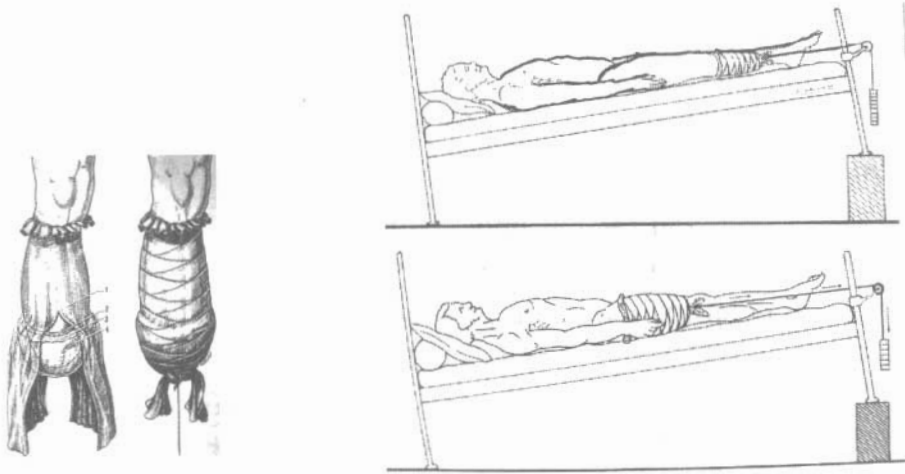
Dẫn lưu:

- Dẫn lưu Redon: là loại tốt nhất, ngoài ưu điểm chủ động hút liên tục, nó còn là hệ thống kín không có nguy cơ bội nhiễm từ bên ngoài vào. Chỉ dẫn lưu Redon khi vết thương được đóng kín.
- Ngoài ra, có thể sử dụng hệ thống dẫn lưu hở: lam cao su, ống cao su, nhưng do không chủ động hút dịch, đồng thời không kín nên ngày càng ít được áp dụng trên lâm sàng.
- Dẫn lưu rút sau 2 ngày.

Băng và kéo liên tục: băng mỗm cụt 3 lớp. Lớp trong cùng là gạc thấm nước vô trùng, lớp giữa là bông không thấm nước vô trùng, ngoài cùng là băng chun.

Với mỗm cụt chi dưới bắt buộc phải kéo ở tư thế duỗi, tạo điều kiện thuận lợi cho việc lắp chi giả, tránh co gập tư thế xấu của mỗm cụt.

Người ta dùng một băng tất hình ống có độ chun dẫn tốt, bọc toàn bộ phần mồm cụt và chi còn lại. Phần trên của mồm cụt, băng hình tất được băng chắc lại vào chi bằng băng chun, phần dưới xẻ ra làm 2 - 3 dải, buộc chúng vào nhau và lắp với hệ thống kéo liên tục 0,5 đến 1 kg. Cứ 6 giờ lại phải nới băng 1 lần. (Hình 16.4).



Hình 16.4. Băng và kéo liên tục.

Nếu không có điều kiện, chúng ta phải nẹp bột ở tư thế duỗi.

Theo dõi sau mổ và thời gian lắp chi giả: thay băng ngày thứ 2

Kéo liên tục 15 - 21 ngày

Luyện tập các khớp phía trên ngay.

Lắp chi giả tạm thời cho chi trên sớm nhất là 15 ngày, chi dưới là 4 tuần.

5. NGUYÊN TẮC CẮT CỤT CẤP CỨU TRONG CHẤN THƯƠNG

5.1. Nguyên tắc chính

Một nguyên tắc bắt buộc phải làm trong cấp cứu là: cắt cụt ở mức thấp nhất nếu có thể.

Trong cấp cứu vấn đề cốt yếu là tính mạng của bệnh nhân, nên phải giảm tối đa thời gian mổ. Không nhất thiết phải cầu kỳ sửa mồm cụt, việc sửa chữa mồm cụt cho tốt nhất có thể phải làm thì hai.

5.2. Nguyên tắc kỹ thuật đặc biệt

Da: phải giữ lại các vạt da tự nhiên còn dính lại thậm chí cả các vạt da sức sống còn rất yếu. Với các vạt da này cần phải tiếp tục theo dõi sau mổ, nếu có biểu hiện hoại tử ta cắt bỏ sau.

Với mồm cụt thiếu da dùng phương pháp kéo liên tục làm cho da được dẫn mỏng, hay ghép da sau này.

Cơ: chỉ cắt bỏ phần cân cơ đã bị hoại tử hay mất mạch nuôi dưỡng.

Mạch máu và thần kinh: xử trí như trong cắt cụt có chuẩn bị.

Màng xương và xương: màng xương giữ lại dài hơn xương để che phủ đầu xương.

Xương cắt ngang qua ổ gãy. Trong trường hợp có nhiều ổ gãy, phải cắt cụt qua ổ gãy hở, nếu có điều kiện về trang thiết bị và điều kiện vô trùng có thể kết hợp xương ngay một thì tại các ổ gãy kín ở phía trên của chi đó. Nghiêm cấm kết hợp xương trên các ổ gãy hở.

Đóng mồm cụt:

Không phải là nguyên tắc bắt buộc: nếu vết thương sạch, đến sớm, thì có thể khâu da thưa, nhưng bắt buộc phải dẫn lưu tốt.

Nếu vết thương bẩn dập nát, thì phải để da hở hoàn toàn, việc khâu mồm cụt sẽ làm khi vết thương ổn định sau 7 - 15 ngày.

Băng: giống như trong cắt có chuẩn bị, nếu vết thương lộ da cần có gạc mỡ phủ lên phần lộ da. Vết thương bẩn, chảy máu cần thay băng sau 24 giờ.

Chăm sóc sau mổ: vết thương bẩn cần phải thay băng hàng ngày. Cát lọc tại chỗ những phần da hoại tử nhỏ. Trừ trường hợp đặc biệt nguy hiểm tới tính mạng của người bệnh như hoại thư sinh hơi, nhiễm khuẩn kỵ khí phải sửa mồm cụt ngay. Còn thông thường chỉ sửa mồm cụt hay khâu lại da thì hai sau 10 - 15 ngày.

5.3. Nguyên tắc cắt cụt trong nhiễm khuẩn tối cấp

- Với các nhiễm khuẩn nguy hiểm tới tính mạng của bệnh nhân (hoại thư sinh hơi, vi khuẩn kỵ khí) cắt cụt là một biện pháp cứu người bệnh. Thực tế chỉ cần cắt kiểu khoanh giò.
- Cắt toàn bộ da, cân, cơ, xương cùng một lớp. Rạch rộng ra và tách các bó cơ lên cao, cho tới hết phần viêm tấy.
- Để da hở là một nguyên tắc bắt buộc.
- Chăm sóc thay băng cho tới khi vết thương ổn định, sau 10 - 15 ngày, tiến hành sửa lại mồm cụt thì hai.

6. KỸ THUẬT CẮT CỤT MÁU (cắt cụt đùi trên lối cầu điển hình)

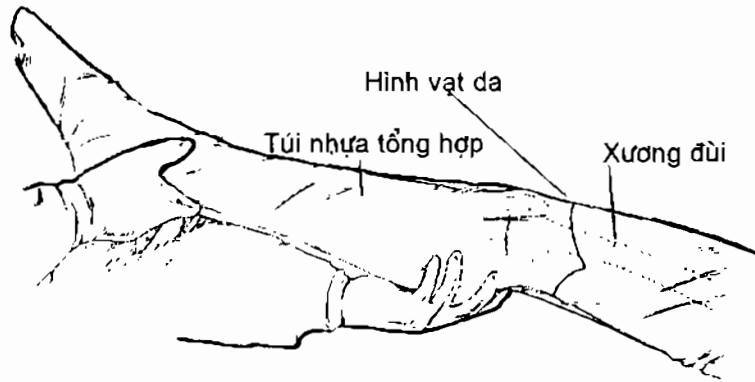
6.1. Chuẩn bị

Vô cảm: gây tê tủy sống thấp. Gây mê nội khí quản khi bệnh nhân có phối hợp với tổn thương khác, hoặc huyết áp tụt ...

Sát trùng:

Đùi từ háng xuống tận dưới gối phải cạo sạch lông, đánh rửa sạch và sát trùng

Phần cẳng chân bỏ đi được bọc bằng túi ny- lon, nhất là trong trường hợp chi cắt cụt nhiễm khuẩn, cần phải làm sạch và bao bọc kín trước khi cắt, tránh lây lẫn phần bản sang vết mổ. (Hình 16.5).



Hình 16.5. Bọc chân bỏ đi bằng túi ni lon và hình vẽ vạt da

Sau khi sát trùng và trải vải vô trùng cô lập trường mổ. Người phụ nâng chân lên cao trong vòng 3 phút, để máu theo tĩnh mạch về hệ thống tuần hoàn. Ga rô hơi được đặt ở góc chi bơm căng 450 mm Hg.

Tư thế bệnh nhân và đường rạch:

Bệnh nhân nằm ngửa, chân mổ có thể di động được. Kê mông bên mổ cao hơn, toàn bộ đùi, khớp háng có thể dạng ra ngoài tối đa.

Người mổ đứng bên cạnh chi cần cắt. Người phụ 1 đứng đối diện, người phụ 2: đứng bên dưới chi, làm nhiệm vụ giữ chi.

6.2. Kỹ thuật (Hình 16.10)

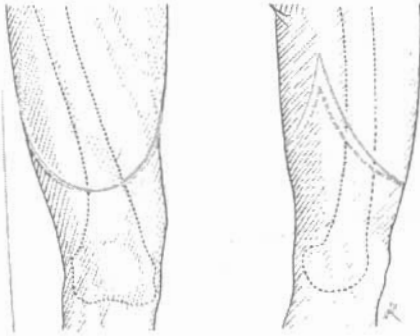
Rạch da: thành 2 vạt vòng cung trước và sau, chỗ gặp nhau của hai vạt cao hơn chỗ cửa xương 4cm, tổng chiều dài hai vạt bằng 1 lần rưỡi đường kính của vòng tròn đi qua phần đùi định cắt. Vạt trước dài hơn vạt sau 3- 4cm.

Rạch da, cân nông và cân cơ cùng một thì. (Hình 16.6), da sẽ co lên cao sau khi cắt xong cân dưới da, và cân cơ đùi.

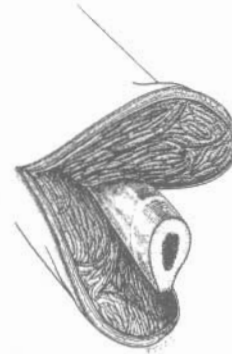
Cắt cơ- Mạch máu, thần kinh: dùng dao nhỏ cắt từng lớp, ngang mức da co. Mặt trong đùi cân phải thận trọng vì có bó mạch đùi. Khi tới ống đùi, cân phải phẫu tích riêng rẽ từng thành phần, sau đó buộc mạch máu lại. Chú ý mạch máu thắt và cắt ở mức thấp nhất để nuôi dưỡng mỗm cụt tốt. Các thần kinh hông to, đùi, được thắt kéo thấp xuống 3 cm, rồi dùng dao cắt để thần kinh tụt lên cao lẩn vào các thớ cơ. (Xem thiết đồ hình 16.9).

Phần cơ lớp sau tiếp tục được cắt dần vào bên trong cho tới tận lớp màng xương. Các cơ khi cắt chú ý ý, nếu mỗm cụt gây không độn cơ thì lớp cơ sâu phải cắt cao hơn lớp nông, sao cho sau khi cắt khâu hai vạt cơ tạo với nhau 1 góc nhị diện mở xuống dưới. Đỉnh góc nhị diện cao hơn mức cắt xương 4 cm (Hình 16.7).

Khi mổ cắt độn cơ dày hoặc tạo hình cơ, cần phải giữ lớp cơ đủ dài để tạo hình cơ đầu mỏm cắt. (Hình 16.8).



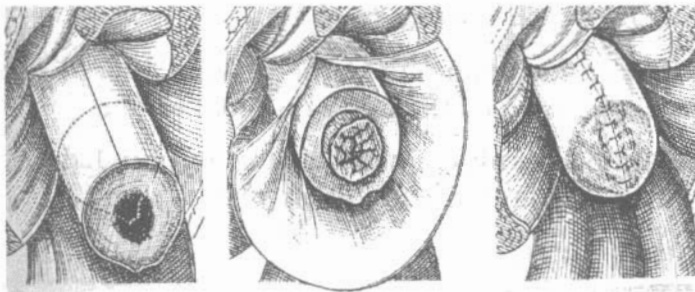
Hình 16.6. Đường rạch da.



Hình 16.7. Cắt cơ thành hai vạt trước sau trong mỏm cắt không độn cơ.

Màng xương và xương (Hình 16.8):

- Cắt màng xương vòng tròn ngang với chỗ thấp nhất của vạt da và xẻ dọc màng xương lên trên 2cm, dùng lóc màng xương đẩy nó ra khỏi xương như mổ cổ tay áo.

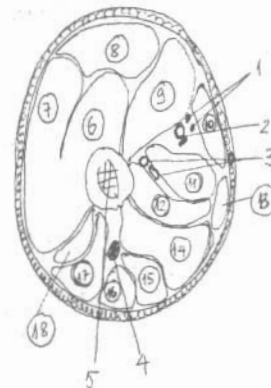


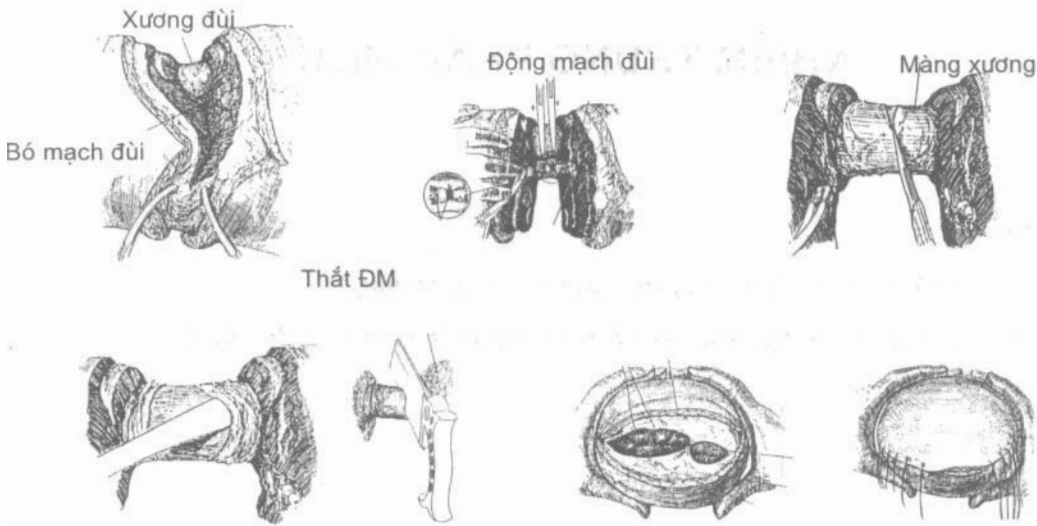
Hình 16.8. Cắt màng xương và cắt xương.

- Dùng cửa cửa xương đùi ở phía trên của nơi cắt màng xương, làm nhãn đầu xương, đường rập phía sau xương đùi phải đục bặt đi. Khâu màng xương để phủ kín đầu xương bằng chỉ tiêu chậm vicryl 3-0.

Hình 16.9. Thiết đồ cắt ngang qua 1/3 dưới đùi.

1. Nhánh cơ của thần kinh đùi và thần kinh hiển.
2. Bó mạch đùi.
- 3: Bó mạch đùi sâu.
4. Thần kinh hông to.
5. Xương đùi.
6. Cơ rộng giữa.
7. Cơ rộng ngoài.
8. Cơ thẳng đùi.
9. Cơ rộng trong.
10. Cơ may.
11. Cơ khép dài.
12. Cơ khép ngắn.
13. Cơ thon.
14. Cơ khép lớn.
15. Cơ bán mạc.
16. Cơ bán gân.
- 17: Cơ nhị đầu phần dài.
- 18: Cơ nhị đầu phần ngắn.





Hình 10. Kỹ thuật cắt cụt đùi

Đóng mỏm cụt:

- Mở ga-rô kiểm tra cầm máu, nhất là các mạch xiên tách từ động mạch đùi sâu. Ướm thử các thành phần cơ và da xem có đủ che phủ đầu xương không, nếu thiếu phần mềm cắt xương lên cao thêm.
- Khâu hai vạt cơ phía sau và phía trước vào nhau, các mũi khâu phải tựa vào cân cơ mới đủ chắc. Cân khâu ở giữa trước sau đó sang hai bên. Khi khâu tránh tư thế xấu cho mỏm cụt bằng cách đặt chân ở tư thế duỗi và khép.
- Dẫn lưu đặt ở giữa lớp cơ và màng xương.
- Tổ chức dưới da khâu bằng chỉ tiêu chậm vicryl 3-0. Da khâu bằng chỉ đơn sợi 2-0 bắt đầu khâu từ giữa sang 2 bên.
- Yêu cầu: Mỏm cụt bắt buộc phải mỏng, không độn cơ, da khâu phải đều đặn, có dạng hình côn đỉnh ở phía dưới.

CÂU HỎI LƯỢNG GIÁ

1. Trình bày biến đổi sinh lý các thành phần sau cắt cụt.
2. Trình bày chỉ định cắt cụt chi.
3. Nguyên tắc kỹ thuật chung cắt cụt.
4. Nguyên tắc cắt cụt chấn thương.
5. Nguyên tắc cắt cụt trong nhiễm khuẩn tối cấp.
6. Trình bày kỹ thuật cắt cụt đùi điển hình ở người lớn.

NHIỄM TRÙNG PHẦN MỀM

MỤC TIÊU

1. Thực hiện được các trích áp xe phần mềm thông thường.
2. Thực hiện đúng các nguyên tắc trích rạch áp xe ở các vùng đặc biệt.

1. ĐẠI CƯƠNG

1.1. Các nguyên nhân thường gặp

Nguyên nhân chính là sau những vết thương hoặc chấn thương phần mềm, có hình thành máu tụ, là điều kiện thuận lợi cho vi khuẩn phát triển.

Vi khuẩn thường gặp nhất là tụ cầu vàng, sau đó đến các vi khuẩn kỵ khí, trực khuẩn mủ xanh...

1.2. Tiến triển

Tiến triển của nhiễm trùng phần mềm diễn biến qua 4 giai đoạn:

Giai đoạn 1: viêm tấy.

Giai đoạn này, vi khuẩn nhân lên tại chỗ, phản ứng viêm mạnh mẽ, trên lâm sàng thể hiện: sốt cao, có cơn rét run, tại chỗ gồm 4 dấu hiệu: sưng, nóng, đỏ, đau. Điển hình là sờ thấy một khối sưng, ranh giới không rõ ràng, ấn vào rất đau, không có dấu hiệu của ổ dịch ở dưới. Không bao giờ có chỉ định mổ, vì khi can thiệp ngoại khoa sẽ phá vỡ hàng rào ngăn cản vi khuẩn. Chỉ điều trị nội khoa. Nếu điều trị tốt sẽ không hình thành ổ áp xe ổ viêm sẽ khỏi hẳn. Nếu không tốt, và điều trị muộn, tổ chức hoại tử, xác vi khuẩn và bạch cầu đa nhân sẽ tạo nên ổ áp xe.

Giai đoạn 2: tạo mủ.

Giai đoạn 1 kéo dài từ 5 đến 7 ngày, quá trình viêm giảm dần đồng thời với sự giảm đáng kể của các triệu chứng: sưng, nóng, đỏ, đau. Phần tổ chức viêm dần dần thâm lại, bờ trở nên rõ nét hơn. Khi khám xuất hiện khối mủ lũng nhùng ở phía dưới. Dấu hiệu “ba động” (sóng võ) có thể phát hiện được với các khối áp xe lớn và ở nông.

Giai đoạn 3: vỡ mũ.

Giai đoạn 2 sẽ không bao giờ tự khỏi, vỡ khối áp xe là một tiến triển tất yếu. Việc khối áp xe tự vỡ, có thể gây nhiều biến chứng nguy hiểm. Trong giai đoạn này, chỉ định ngoại khoa kịp thời là rất cần thiết, giúp cho mũ của ổ áp xe được dẫn lưu ra ngoài, tránh được các biến chứng.

Giai đoạn 4: liền sẹo.

Với các ổ áp xe, được trích hoặc tự vỡ ra ngoài, khi mũ được dẫn lưu hết thì tổ chức hạt sẽ được hình thành, và lấp đầy ổ áp xe, theo nguyên tắc đầy từ đáy đầy lên.

1.3. Nguyên tắc điều trị

Điều trị nội khoa:

Giai đoạn 1: là chỉ định tốt nhất. Giai đoạn này cần phải dùng kháng sinh toàn thân, với kháng sinh phổ rộng. Điều trị từ 7 đến 10 ngày. Tại chỗ: với các chấn thương có máu tụ nhiễm trùng: dùng cồn đắp (pansement d'alcoolisé). Dùng gạc thấm vô trùng băng xung quanh ổ viêm, sau đó đổ cồn 70° vào gạc cho ướt, cứ 10 phút đổ một lần, tiến hành trong 1-3 ngày.

Điều trị ngoại khoa:

Chỉ định cho giai đoạn 2: áp xe hóa.

Trích áp xe là thủ thuật bắt buộc, với các áp xe có nguy cơ vỡ vào vùng nguy hiểm, như màng tim, màng phổi... cần phải làm cấp cứu, còn ở vùng khác có thể trì hoãn 1 đến 2 ngày sau, để có thể làm xét nghiệm tổng thể đánh giá tình trạng toàn thân của bệnh nhân.

Nguyên tắc trích dẫn lưu áp xe:

- Dẫn lưu ra ngoài, hoặc vào khoang tự nhiên của cơ thể có thông thương với bên ngoài (trích áp xe Douglas).
- Dẫn lưu tại vị trí thấp nhất của ổ áp xe khi bệnh nhân ở tư thế nằm
- Đường rạch đủ rộng, ít nhất bằng đường kính của ổ áp xe.
- Phá góc ngách của ổ áp xe và làm sạch phần lớn tổ chức hoại tử thì đầu.
- Không bóc tách hoặc phá vỡ thành ổ áp xe.
- Ống dẫn lưu đủ lớn, có tráng silicon là tốt nhất tránh tắc ống dẫn lưu, với các áp xe ở sâu.
- Để hở da hoàn toàn với áp xe nông, không dùng dẫn lưu.

2. ĐIỀU TRỊ NGOẠI KHOA CÁC NHIỄM TRÙNG THÔNG THƯỜNG

(Nhọt và hậu bối)

Nhọt là hoại tử nhiễm trùng của tuyến bã chân lông, thường do tụ cầu gây nên.

Hậu bối là sự tích tụ, tập trung thành một mảng lớn của nốt. Thường có liên quan tới cơ địa và các bệnh toàn thân: đái tháo đường, suy dinh dưỡng, thiếu vitamin... (Hình 17.2)

Tiến triển giải phẫu lâm sàng qua 3 giai đoạn:

- Giai đoạn I viêm tấy: điều trị tại chỗ.
- Giai đoạn II hoại tử tạo mũ và tạo ngòi: điều trị ngoại khoa.
- Giai đoạn III khỏi hoặc lan rộng (rất hiếm gặp).

Khỏi: tổ chức hoại tử được làm sạch hoặc tự dẫn lưu hết sau đó tạo sẹo hoặc khu trú lại ổn định rồi tái phát nhiều lần.

Lan rộng: viêm lan xuống lớp dưới da, khớp, xương...

Nhìn chung giai đoạn này không được dùng kháng sinh vì có nguy cơ tạo nang bọc tổn thương lại, ngoại trừ trường hợp nhiễm trùng máu do tụ cầu.

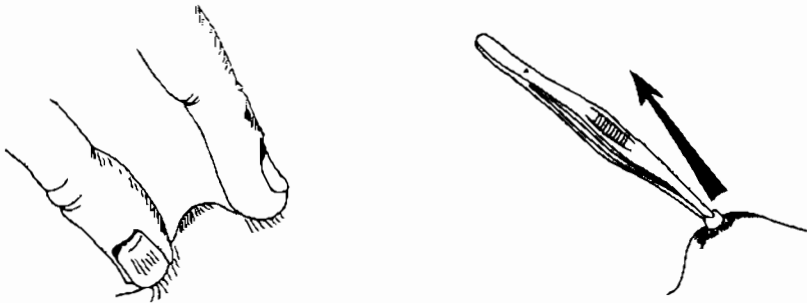
Không được nặn bằng tay sẽ chấn thương da, và là yếu tố làm lan rộng thương tổn (Hình 17.1).

Khi có mũ:

- Sát trùng tại chỗ: cồn iod 1%, hoặc Betadin.
- Băng ẩm
- Sát trùng bằng thuốc dạng xịt: Pulvo-Neomycin...
- Bôi kem chống viêm

Không quên:

- Tìm nguyên nhân cơ địa kèm theo.
- Tiêm phòng uốn ván.



Hình 17.1: Không nặn bằng tay có nguy cơ làm nhiễm trùng lan rộng.

Dùng kẹp phẫu tích cầm phá vỡ lớp màng mỏng trên nốt, gấp đầu nốt ra ngoài.

Kỹ thuật ngoại khoa điều trị hậu bối:

- Bệnh nhân được vô cảm bằng gây mê toàn thân, nằm sấp.

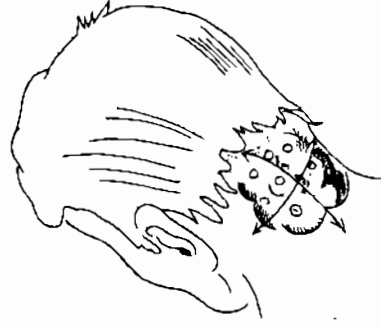- Đường rạch da hình chữ thập trên toàn bộ chu vi của đám nốt.
- Dùng dao điện cắt thành 4 vạt da và lật lên (Hình 17.3).

Dùng gạc lau sạch mủ ở các ổ áp xe nhỏ trên mặt da và ở lớp dưới da, sau đó dùng dao điện hoặc dao thường lạng bỏ phần da có chứa tổ chức mủ, hoại tử.

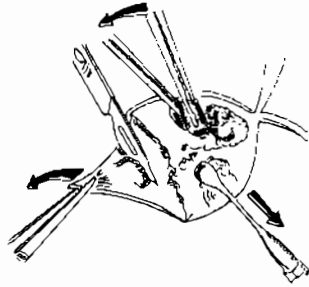
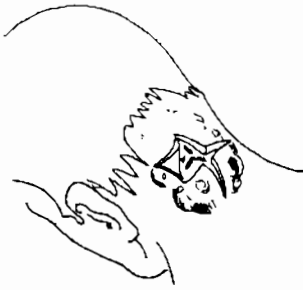Phá bỏ góc ngách, rửa oxy già, huyết thanh sinh lý.

Cắt bỏ một phần nhỏ của các vạt da, để chúng không dính lại vào nhau. Vết thương để hở sẽ đầy dần lên từ dưới nên vết thương.

Cầm máu kỹ bề mặt bằng dao điện. nếu chảy máu đặt gạc dài (mèches) thấm Betadin, rút sau 24 giờ.



Hình 17.2: Hạng búi là tập hợp của nhiều nốt, thường có liên quan tới cơ địa.



Hình 17.3. Rạch da thành 4 vạt hết chu vi của đám nốt, lật từng vạt da lên, làm sạch bằng cách lau mủ, cắt tổ chức xơ, nạo mủ bằng thìa nạo hoặc cắt bằng dao điện. Da để hở.

3. TRÍCH ÁP XE Ở CÁC VÙNG ĐẶC BIỆT

3.1. Áp xe vú

Nguyên nhân: hay gặp ở phụ nữ cho con bú, do tắc tia sữa tạo nên các áp xe, loại này thường nằm ở tuyến vú. áp xe vú ở phụ nữ trẻ, không cho con bú, thường là các nang tuyến nhiễm trùng.

Lâm sàng: vú sưng, nóng, đỏ, đau, đặc biệt là khi thăm khám thấy có một khối ranh giới rõ, ấn rất đau. Chọc dò có mủ.

Siêu âm: có khối dịch.

Kỹ thuật trích áp xe vú:

Chuẩn bị: bệnh nhân gây mê toàn thân, vú được bộc lộ và sát trùng, giải vải vô trùng khu trú nơi cần mổ.

Các đường trích: tùy thuộc vào vị trí của khối áp xe (Hình 17.4).

- Đường trích rạch theo hình nan hoa: được chỉ định cho các ổ áp xe nằm ở tuyến vú nông, gần núm vú, hoặc áp xe nằm ở ống tuyến.
- Đường rạch dưới bầu vú: áp dụng cho các ổ áp xe nằm sâu, giữa tuyến và cơ ngực to, đường này đủ rộng để làm sạch ổ áp xe lớn.
- Đường rạch quanh núm vú: có tính thẩm mỹ cao, nhưng lại dẫn lưu không tốt, chỉ áp dụng cho áp xe nằm ở ống tuyến.


Với các đường rạch chưa đủ thao tác làm sạch ổ mủ, có thể kết hợp mở rộng các đường mổ với nhau.

Mở vào ổ cận áp xe, dùng các ngón tay phá các góc ngách trong ổ áp xe làm sạch, rửa oxy già, và huyết thanh Betadin.

Dẫn lưu sử dụng lam cao su mỏng, hoặc loại dẫn lưu gồm một chùm ống nhỏ mềm.

Thay băng hàng ngày, dẫn lưu chùm ống rút sau 6 ngày, khi ổ mủ có nguy cơ chưa dẫn lưu hết, chỗ trích rạch có nguy cơ bịt lại thì đặt thêm lam cao su, sau đó rút dần dần theo tiến triển đầy lên ổ áp xe, rút dẫn lưu hoàn toàn sau 12 ngày.

Không được cho bú những ngày sau chích nhưng phải hút sữa, tránh tắc.



Hình 17.4: Đường rạch, và hình thái ổ áp xe.

A. Áp xe tuyến vú. B. Áp xe sau tuyến vú.

1. Đường hình nan hoa. 2. Đường quanh núm vú: áp dụng cho các ổ áp xe nông (A, A').
3. Đường rạch dưới bầu vú áp dụng cho các ổ áp xe ở sâu, và lớn. Khi cần có thể kết hợp với đường nan hoa để vào làm sạch ổ mủ.

3.2. Áp xe cơ đái chậu

Lâm sàng: đau vùng hố chậu phải, hoặc trái. Nếu đau bên phải cần phân biệt với chẩn đoán viêm ruột thừa bằng dấu hiệu “co chân”. Trong viêm ruột thừa bệnh nhân không bao giờ co đùi vào bụng. Khám có một khối ở hố chậu, ấn đau.

Co gập đùi vào bụng là một dấu hiệu đặc trưng, bệnh nhân khi duỗi thẳng rất đau. Nếu cố đè chân xuống, bệnh nhân có thể duỗi thẳng được,

nhưng đầu phải ưỡn lưng lên, sau một lúc lại tự co lên. Cần phân biệt với áp xe lạnh do lao cột sống.

Siêu âm: có ổ mũ.

Chụp XQ cột sống thắt lưng: để phân biệt với áp xe lạnh từ cột sống chảy xuống do lao cột sống.

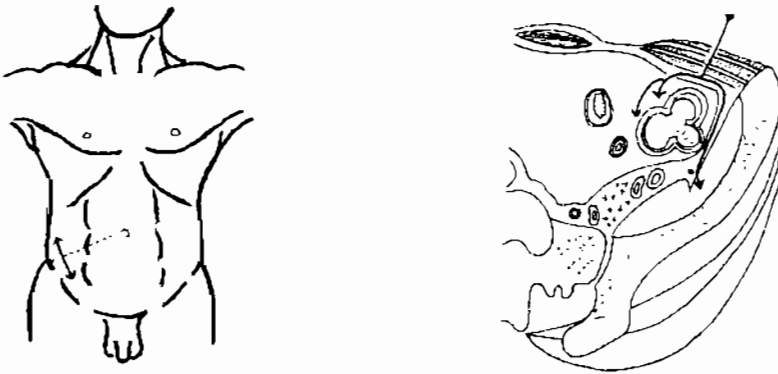
Kỹ thuật tháo mũ, dẫn lưu:

Chuẩn bị: gây mê toàn thân hoặc tê vùng: tủy sống, ngoài màng cứng. Bệnh nhân nằm ngửa, kê mông hơi cao về phía bên cần mổ. Phẫu thuật viên đứng cùng bên tổn thương

Đường rạch da - bộc lộ vào ổ áp xe: rạch da theo đường ROUX, là đường thẳng góc với đường nối giữa gai chậu trước trên và rốn, ở 1/3 ngoài (Hình 17.5).

Sau khi rạch da, rạch các cơ thành bụng tới mạc ngang và phúc mạc (chú ý không được làm rách phúc mạc), vén phúc mạc lên để ra sau tới cơ đái chậu.

Trên mặt cơ có một khối căng, dùng kim cỡ 12 chọc dò vào vị trí mềm nhất, căng nhất, khi có mũ, rạch theo đường đi của kim chọc dò, rồi mở bao cơ để dẫn lưu mũ.



Hình 17.5. Đường rạch da trong áp xe cơ đái chậu, đường này có thể vào được cả ổ bụng nếu chẩn đoán nhầm

Đường này có lợi là nếu nhầm chẩn đoán, cơ đái chậu không có khối mũ căng, có thể kiểm tra luôn túi cùng phúc mạc, và mổ thử. Khi có áp xe trong ổ bụng sẽ có mũ thối trào ra.

3.3. Áp xe cơ

Khởi đầu: phản ứng viêm dữ dội: sốt cao, tại chỗ: sưng nóng đỏ, đau. Thời kỳ này không được mổ, điều trị nội khoa.

- Nằm nghỉ ngơi.
- Bất động tư thế cơ năng: bằng bột, hoặc bằng nẹp chỉnh hình.
- Kháng sinh toàn thân, phổ rộng.

Thời kỳ tạo mủ: khó chẩn đoán trên lâm sàng, các dấu hiệu “ba động” không phải lúc nào cũng có, nhất là ổ áp xe ở sâu. Chỉ nghi tới khi: dấu hiệu toàn thân nhiễm trùng nặng.

Tại chỗ: da phù nề, căng nhưng lại di động so với lớp cân ở dưới. Cơ ở sâu phình to, các cơ này co cơ do phản xạ.

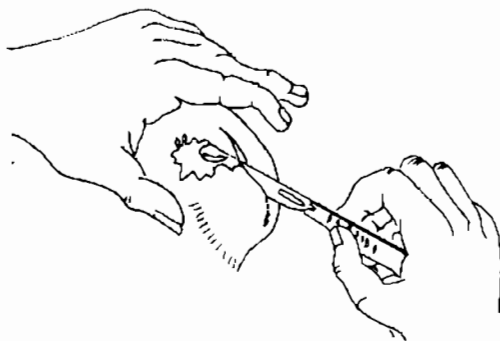
Siêu âm: có hình ổ loãng âm.

Chụp cắt lớp vi tính: thấy có hình ổ áp xe.

Khẳng định là có ổ áp xe: chọc bằng kim chọc dò 12 có mủ.

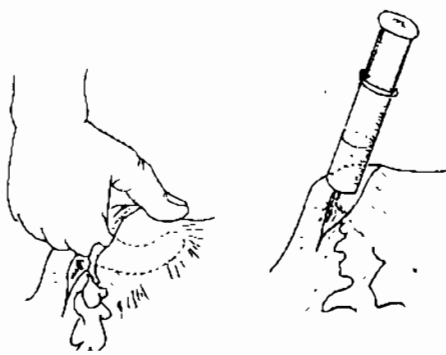
Điều trị ngoại khoa:

- Gây mê toàn thân hoặc tê vùng.
- Rạch da rộng trên ổ áp xe, nhưng phải tôn trọng đường đi của mạch máu và thần kinh (Hình 17.6).



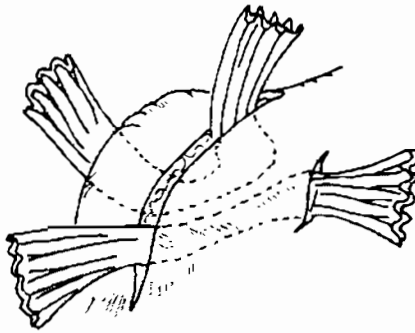
Hình 17.6: Rạch da trên ổ áp xe nhưng phải tôn trọng đường đi của mạch máu và thần kinh.

Lấy sạch mủ, phá bỏ góc ngách ổ áp xe bằng tay, rửa bằng Dakin, nước muối sinh lý pha Betadin, oxy già (Hình 17.7).



Hình 17.7. Phá bỏ góc ngách ổ áp xe, bơm oxy già, rửa sạch.

Đặt dẫn lưu: tốt nhất dùng dùng lam cao su kiểu DELBET (Hình 17.8)

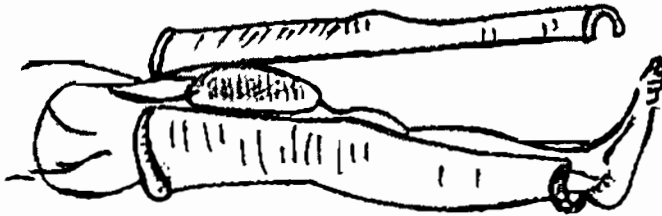


Hình 17.8. Dẫn lưu DELBET, đặt ở vị trí sâu nhất của ổ mủ.

Nguyên tắc dẫn lưu ổ áp xe: lam đặt ở chỗ sâu nhất ổ mủ, ra chỗ thấp nhất của bệnh nhân khi ở tư thế nằm. Không bao giờ khâu vết thương. Rút dẫn lưu từ từ.

Liên sẹo sau 10 đến 12 ngày.

Bất động bột mở cửa sổ, hoặc mở nắp bột (Hình 17.9), ở tư thế cơ năng, làm giảm quá trình viêm, đồng thời tránh được các tư thế xấu sau này.



Hình 17.9. Bột mở nắp, giúp thay bằng được dễ dàng.

3.4. Nhiễm trùng bàn tay

Đặc điểm của nhiễm trùng bàn tay:

Các ổ nhiễm khuẩn khu trú do các vách ngăn của khoang bàn tay vững chắc.

Để lại nhiều hậu quả nghiêm trọng, đặc biệt là mất chức năng bàn tay

Khoang kẽ bàn tay là tổ chức xơ, xen kẽ mỡ nên khó làm sạch, khó dẫn lưu.

Nguyên tắc điều trị cơ bản:

Rửa tay bằng các dung dịch sát khuẩn.

Kháng sinh: Chỉ dùng trong những trường hợp nhiễm khuẩn sâu, thời kỳ đầu của quá trình viêm, hoặc khi có nguy cơ nhiễm khuẩn lan rộng

Sau khi có mủ, cần phải dẫn lưu đúng qui cách, chỉ dùng kháng sinh lại khi có dấu hiệu nhiễm trùng nặng

Thời điểm rạch tốt nhất là khối mủ đã khu trú.

Vị trí rạch da là nơi có nhiều mũ nhất, như thế sẽ tiết kiệm được đường rạch, hơn nữa lại đủ rộng để dẫn lưu hết mũ.

Bất động: sử dụng nẹp nhôm, vừa nhỏ, thuận lợi khi thay băng, giảm được hiện tượng viêm, giảm lan rộng của ổ nhiễm khuẩn, hơn nữa tránh được tư thế xấu. Nếu không có nẹp nhôm, thay thế bằng nẹp bột.

Kỹ thuật điều trị các áp xe thường gặp ở bàn tay

Viêm ngón tay: là nhiễm trùng của các yếu tố cấu thành ngón tay, chia làm 3 loại khác nhau: nhiễm trùng nông, nhiễm trùng dưới da, nhiễm trùng sâu.

* Nhiễm trùng nông:

– Nhiễm trùng dạng phỏng nước:

Nốt phỏng có mũ, nằm khu trú tại vùng đầu móng. Nguy hiểm nhất là loại này ổ mũ có dạng “cúc áo”. (Hình 17.10).

Xử trí: gây tê tại chỗ, hoặc dùng Kelen.

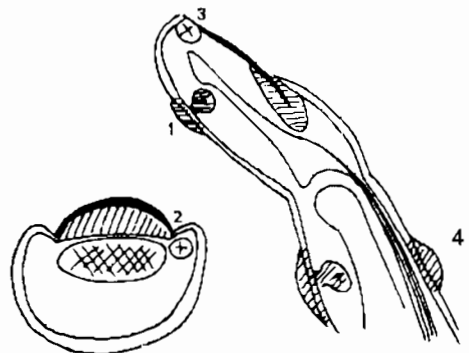
Rạch da trên ổ mũ, dùng kéo cắt hết tổ chức hoại tử theo hình vòng cung.

Thay băng và rửa các dung dịch sát khuẩn hàng ngày.

Khi có áp xe dạng cúc áo, cần phải mở rộng chỗ eo ổ mũ.

Hình 17.10. Viêm ngón nông:

1. dạng nốt phỏng “cúc áo”,
2. Dạng cạnh móng
3. Dạng dưới móng,
4. Dạng mu tay.



– Nhiễm trùng cạnh móng: (Hình 17.11)

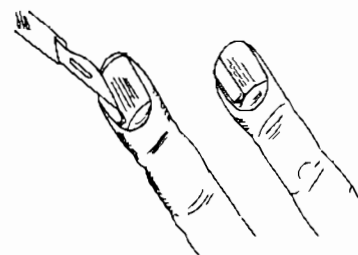
Nguy hiểm vì có thể gây viêm xương.

Rạch da, cắt bỏ phần móng tương ứng, làm sạch, rửa và thay băng.

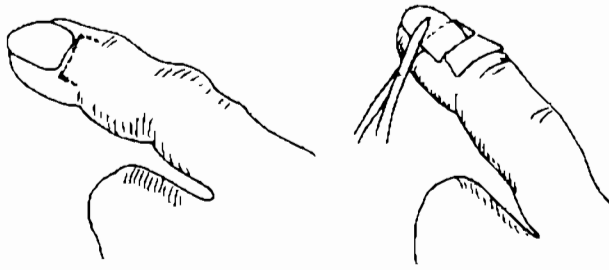
– Nhiễm trùng dưới móng:

Nguy hiểm là làm bong móng, có thể gây viêm xương đốt 3.

Dẫn lưu bằng cách cắt một phần móng, để lại phần xa. (Hình 17.12).



Hình 17.11. Trích áp xe cạnh móng
Cắt bỏ phần móng để tạo thuận lợi
cho dẫn lưu mũ

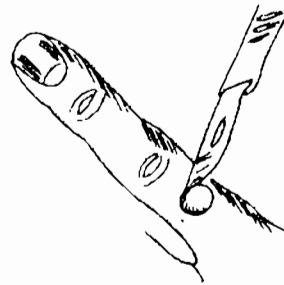


Hình 17.12. Đường rạch da, trong áp xe dưới móng.

Cắt bỏ đi phần móng ở gốc, giữ lại phần xa của móng để dẫn lưu mủ.

– Nhiễm trùng ở mu tay, dạng than:

Ổ nhiễm trùng nông, có màu tím đen, nên còn gọi là viêm dạng than (panaritis anthracoides). Có nguy cơ nhiễm khuẩn xuống gân duỗi. (Hình 17.13) Cắt bỏ xung quanh vết, tháo mủ.



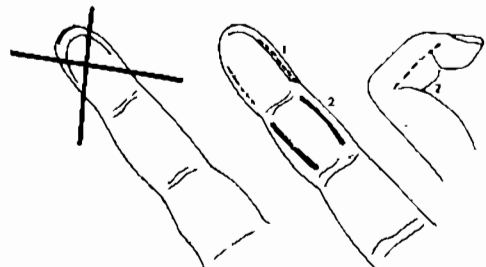
Hình 17.13. Rạch da xung quanh vết mủ, để tháo mủ.

– Nhiễm trùng dưới da: ở búp ngón tay dùng hai đường rạch tháo mủ song song với nhau, rạch xong để hở, vết thương rất lâu liền.

Với ổ mủ nằm ở đốt 1,2, rạch da bằng hai đường song song, hơi lệch về mu tay. Nếu gấp ngón tay đường rạch là đường nối hai đỉnh của nếp gấp liền ngón. (Hình 17.14).

Hình 17.14. Các đường rạch tháo mủ trong nhiễm trùng dưới da ngón tay

- 1: Đường rạch ở búp ngón tay
- 2: Đường rạch ở đốt 1, 2

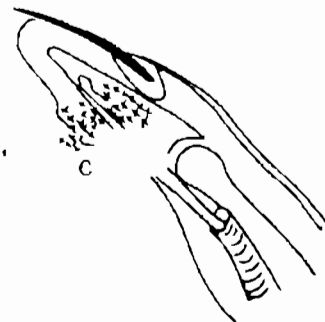


– Nhiễm trùng sâu ngón tay:

Dấu hiệu lâm sàng: ổ mủ dai dẳng lâu ngày hoặc qua chỗ trích rạch phần mềm sờ thấy xương.

Hình 17.15. Viêm ngón tay sâu.

C1. Viêm xương kèm theo có thể ổ viêm vào tới tận xương, khi đó cần mở rộng làm sạch ổ viêm và để hở, chờ vết thương lên tổ chức hạt, da sẽ tự bò ra kín vết thương.



Dấu hiệu điện quang:

Giai đoạn mất xương (ngày 1- 15 ngày)

Giai đoạn khu trú xương chết (15-20 ngày)

Giai đoạn tái tạo (3-6 tháng)

Thái độ điều trị: (Hình 17.15) làm sạch bằng cách trích dẫn lưu phần mềm tốt, theo dõi diễn biến xương định kỳ 10 ngày

Chỉ định mổ lấy xương chết khi: mủ ra liên tục; XQ: có hình xương chết khu trú rõ.

Viêm bao hoạt dịch ngón tay: là bệnh của bao hoạt dịch gân. Do cấu trúc về giải phẫu, bao hoạt dịch quanh gân gấp của ngón 2, 3, 4 riêng biệt nhau, vì thế biểu hiện bệnh lý cũng như điều trị là riêng biệt. Phần trên của bao hoạt dịch bị gò bó trong tổ chức xơ sợi của ống ngón tay, chỉ có phần túi cùng trên là dẫn ra được, nên mủ sẽ đọng lại ở đó, vị trí này cũng là điểm để trích tháo mủ. (Hình 17.16).

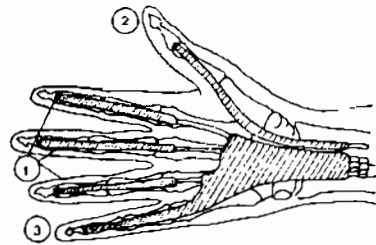
Lâm sàng: đau dọc theo ngón tay, hạn chế vận động, điểm đau nhất là túi cùng trên. Ngón tay sẽ cong lại khi vỡ mủ.

Điều trị:

- Rạch da dọc, ở kẽ gốc liên ngón 2-3, hoặc 3-4, hoặc 4-5 Tùy vào vị trí của viêm bao hoạt dịch ngón 2, 3, 4.
- Bộc lộ túi cùng trên của bao hoạt dịch, mở túi cùng này, làm sạch bằng cách bơm rửa nhiều lần. (Hình 17.17).
- Dẫn lưu bằng lam cao su mỏng. Đặt qua phía mu tay.

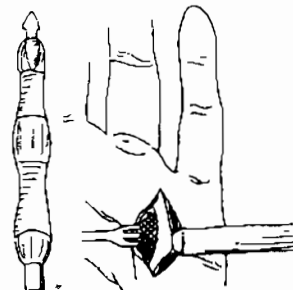
Hình 17.16. Bao hoạt dịch bàn tay:

1. Bao hoạt dịch 3 ngón giữa
2. Bao hoạt dịch ngón cái
3. Bao hoạt dịch ngón út.



Hình 17.17. Đường rạch da trong trích tháo mủ bao hoạt dịch ngón tay

(Khi có mủ, túi cùng trên của bao hoạt dịch sẽ phình to ra là nơi đọng mủ, giống hình "cặp nhiệt độ" - Iselin)



Viêm lan tỏa bàn tay: nhiễm trùng khoang kẽ tế bào của bàn tay hoặc nhiễm trùng bao hoạt dịch ngón - cổ tay (bao ngón cổ tay quay, bao ngón cổ tay trụ) (Hình 17.16).

* Viêm khoang kẽ tế bào bàn tay:

- Viêm tấy mu bàn tay: (hiếm gặp) (Hình 17.18).

Rạch da ngay trên ổ mủ, đường rạch nằm theo trục của xương đốt bàn, kẽ các ngón 2-3, hoặc 3-4 hoặc 4-5.

Dẫn lưu bằng lam cao su.

- Viêm tấy ô mô cái:

Khối mủ nằm khu trú phía trước của cơ dạng ngón cái

Đường rạch da: là đường song song với kẽ ngón 1 - 2, hơi lệch về mu tay (Hình 17.19).

Sau khi rạch da, cân nông, dùng đầu banh Kocher đưa vào tách rộng dẫn lưu mủ.

Làm sạch bằng bơm rửa nhiều lần.

Dẫn lưu bằng lam cao su.

- Viêm tấy khoang giữa gan tay:

Bao giờ cũng khu trú ở chính giữa, vì có các vách ngăn chia với ô mô cái, và ô mô út. Viêm tấy chia làm hai khu:

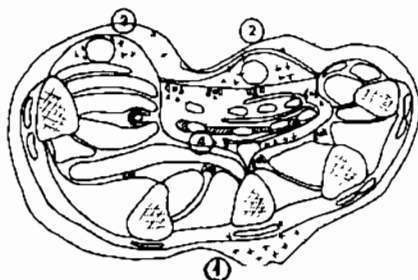
Khu nông: (xuất hiện sau những vết đâm kim, mụn nhỏ ăn sâu xuống dưới)

Khu sâu: Nằm trong các thành phần gân.

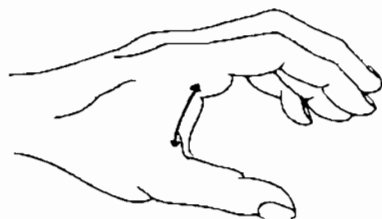
Đường rạch da gan tay 3 đến 4 cm ở trên của khe kẽ các ngón tay, kéo dài tới bờ dưới của ngón cái kẻ ngang khi ngón tay cái tư thế dạng tối đa. Không nên quá đường này vì có thể làm tổn thương cung mạch. (Hình 17.20).

- Viêm tấy khe liên ngón:

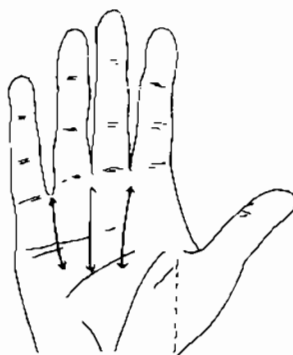
Đường rạch da hình móng ngựa, đi qua giữa khe liên ngón và đi ở mặt mu, mặt gan của bàn tay. Nếu kém theo viêm tấy khoang mỡ ngón tay thì rạch lên theo bờ ngoài của đốt 1. (Hình 17.21).



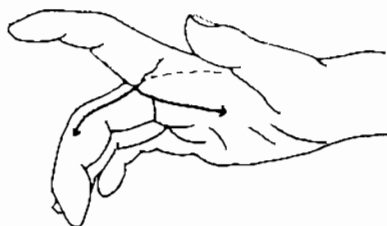
Hình 17.18. Giải phẫu bệnh lý của viêm tấy khoang tế bào bàn tay. 1. Viêm tấy mu tay 2. Viêm tấy ô giữa bàn tay nông 3. Viêm tấy ô mô cái. 4. Viêm tấy ô giữa bàn tay sâu.



Hình 17.19. Đường rạch tháo mủ ô mô cái.



Hình 17.20. Đường rạch dẫn lưu trong viêm lan tỏa ô giữa gan tay.



Hình 17.21. Đường rạch da trong viêm lan tỏa kẽ ngón.

* Viêm bao hoạt dịch ngón cổ tay:

- Viêm bao hoạt dịch đơn thuần: mũ khu trú trong bao hoạt dịch, trên lâm sàng biểu hiện là ngón tay cong lại, nếu bị cả bao quay, bao trụ thì bàn tay có hình còng cua.

Đường rạch ở cẳng tay: (Hình 17.22).

Bên quay: đường rạch bắt đầu ở ngay phía trên của nếp gấp cổ tay lên trên 3-4 cm rồi đi vào túi cùng hoạt dịch nằm giữa lớp xương ở phía sau, cơ gấp cổ tay quay ở bên ngoài và mạch thần kinh quay ở phía trong.

Bên trụ: bắt đầu đường rạch ở ngay trên xương đầu lên trên khoảng 3-4 cm rồi đi vào túi cùng hoạt dịch nằm phía trong của gân cơ trụ trước.

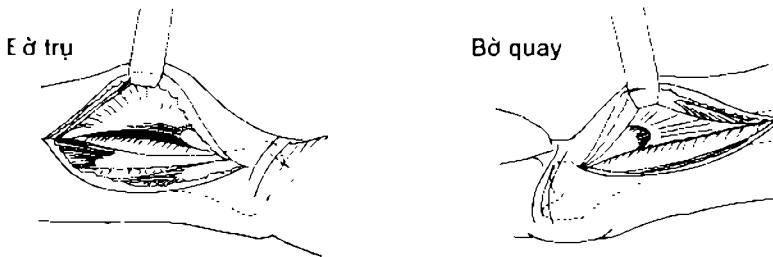
Trong cả hai trường hợp trên, bộc lộ bao hoạt dịch, mở túi cùng trên của bao hoạt dịch, làm sạch, dẫn lưu mủ bằng lam cao su, đặt nẹp bàn tay ở tư thế cơ năng.

- Viêm bao hoạt dịch lan toả: do túi cùng bao hoạt dịch bị vỡ, mủ tràn ra tổ chức xung quanh, dấu hiệu “còng cua” sẽ bị mất, xuất hiện khối viêm tấy ở cẳng tay, khoang gian cốt, gan tay...

Đường rạch tháo mủ: cần phải phối hợp nhiều đường (Hình 17.23).

Bên quay: đường rạch da ở cẳng tay như trên nhưng phối hợp thêm đường rạch ở bờ ngoài ngón cái, mở túi bao hoạt dịch ở phía sau. Đường rạch ở ô mô cái, cần chú ý có thể làm tổn thương nhánh vận động của ô mô cái nằm ở ngay dưới nếp gấp cổ tay.

Bên trụ: đường rạch ở cẳng tay phối hợp thêm đường rạch ở gan tay kề ngón 4-5 (có thể thắt cung động mạch gan tay nông nếu cần). Đường rạch ở bờ ngoài ngón 5, dẫn lưu mủ ở phía sau bao hoạt dịch.



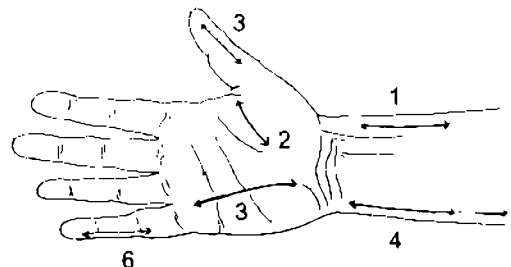
Hình 17.22. Mở túi cùng hoạt dịch ngón cổ tay.

Hình 17.23. Đường rạch da trong viêm lan toả bao hoạt dịch ngón cổ tay lan toả.

1,2,3: Mở bao hoạt dịch ngón 1.

4,5,6: Mở bao hoạt dịch ngón 5

(Chú ý: đường rạch 2 không được kéo dài ra gần cổ tay sẽ cắt đứt dây thần kinh cho ô mô cái)



CÂU HỎI LƯỢNG GIÁ

1. Trình bày các nguyên nhân thường gặp, tiến triển, nguyên tắc điều trị của nhiễm trùng phần mềm thông thường.
2. Trình bày chỉ định điều trị, và nguyên tắc điều trị ngoại khoa với nhọt và hậu bối.
3. Chỉ định ngoại khoa và kỹ thuật trích áp xe vú.
4. Chỉ định ngoại khoa và kỹ thuật trích áp xe cơ đùi chậu.
5. Chỉ định ngoại khoa và kỹ thuật trích áp xe cơ.
6. Trình bày đặc điểm nhiễm trùng bàn tay, nguyên tắc điều trị cơ bản.
7. Trình bày kỹ thuật ngoại khoa điều trị các nhiễm khuẩn ở ngón tay.
8. Trình bày kỹ thuật ngoại khoa điều trị viêm bao hoạt dịch ở ngón tay.
9. Trình bày kỹ thuật ngoại khoa điều trị các nhiễm khuẩn ở ngón tay.
10. Trình bày kỹ thuật ngoại khoa điều trị viêm tấy lan tỏa bàn tay.

ĐƯỜNG VÀO, CÁCH BỘC LỘ VÀ XỬ LÝ THƯƠNG TỔN MẠCH MÁU

MỤC TIÊU

1. Trình bày được những đường vào mạch máu của chi trên, chi dưới và động mạch cảnh.
2. Biết cách bộc lộ một mạch máu.
3. Biết cách thắt một mạch máu.
4. Hiểu được nguyên tắc khâu nối mạch máu.

1. ĐẠI CƯƠNG

Trong phẫu thuật nói chung, việc bộc lộ các mạch máu như là động mạch, là một thì mổ quan trọng, sau khi nắm được động mạch, cuộc mổ sẽ an toàn hơn nhiều.

Khi mổ mạch máu thì việc bộc lộ mạch máu (cả động mạch lẫn tĩnh mạch) là bắt buộc.

Chính vì thế cần phải nhớ các đường vào mạch máu, các mốc để căn cứ vào đó mà cố đường mổ đúng. Việc bộc lộ các mạch máu đòi hỏi những nguyên tắc cũng như thủ thuật riêng. Một khi đã nắm được mạch máu thì những kỹ thuật trên mạch máu phải tuân theo những yêu cầu nhất định. Ngoài ra muốn mổ được mạch máu phải có những phương tiện riêng như: dụng cụ, kim chỉ...

2. CÁC ĐƯỜNG VÀO MẠCH MÁU

Ở đây chỉ nêu lên những đường vào chính đối với các mạch máu ở chi trên, chi dưới, cổ.

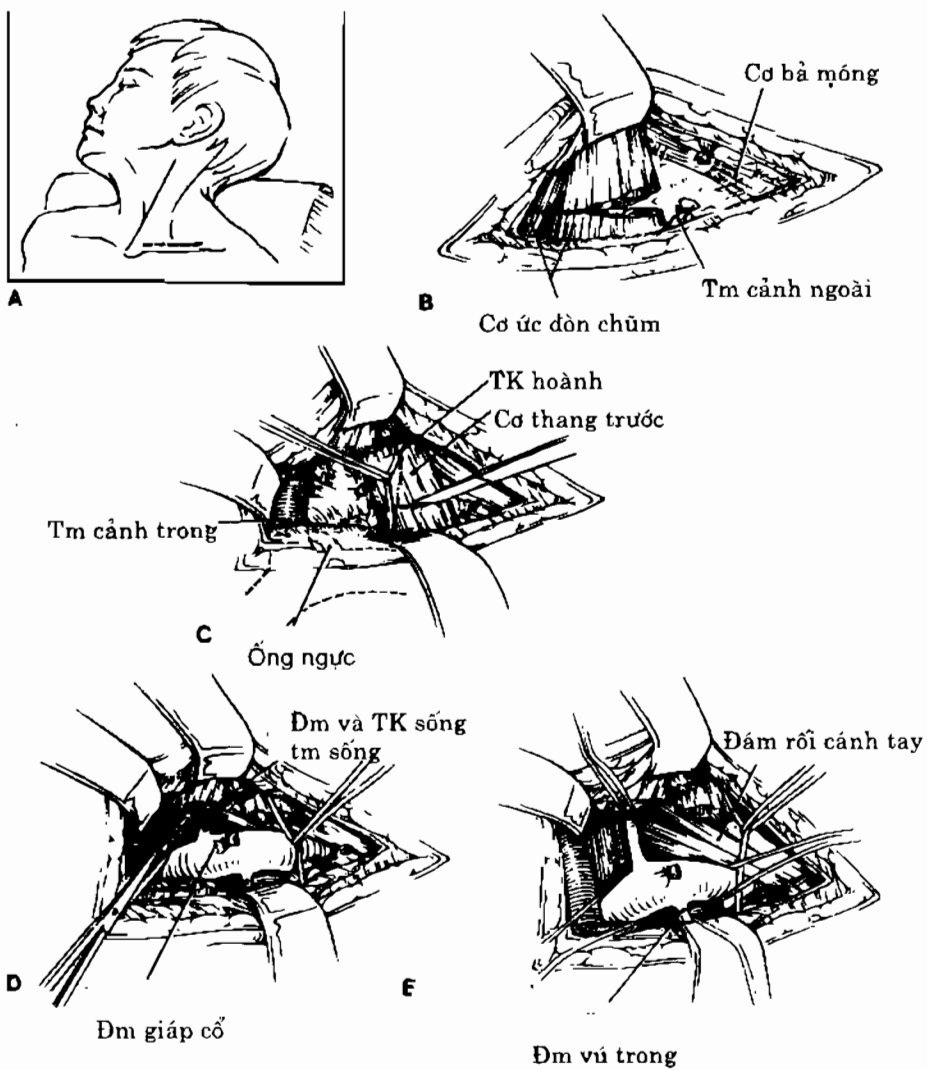
2.1. Chi trên

2.1.1. Động mạch dưới đòn

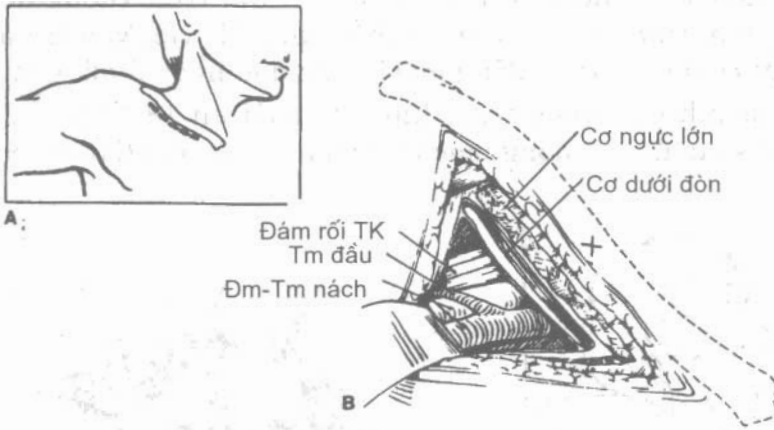
Tư thế: bệnh nhân nằm ngửa, quay đầu sang bên đối diện, độn một gối dưới vai.

Rạch da: ngang trên xương đòn 1 khoát ngón tay, dài 6-8cm từ bờ trước cơ ức-đòn chũm đến giữa xương đòn (Hình 18.1-A). Thắt các tĩnh mạch cảnh

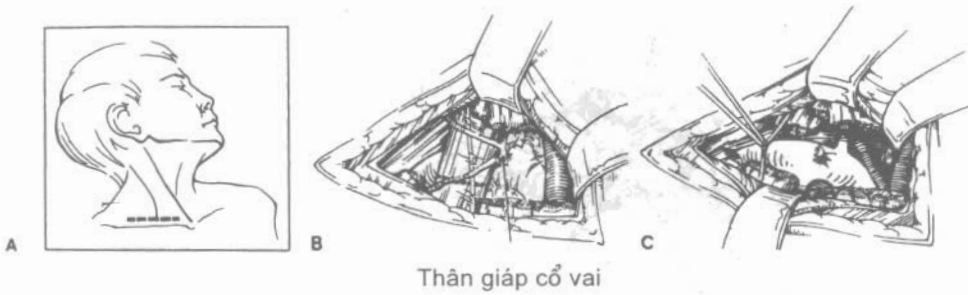ngoài sau khi mở cân cổ nông. Cắt cơ ức đòn chũm trên xương đòn 1cm. Mở cân cổ giữa sẽ thấy tĩnh mạch cảnh và thần kinh X, vén vào trong sẽ gặp cơ thang trước. Cắt cơ này sẽ thấy động mạch dưới đòn ngay dưới. Chú ý phải vén dây thần kinh hoành vào trong trước khi cắt cơ (Hình 18.1-C). Ở đoạn này sẽ thấy động mạch sống đi lên, động mạch vú trong đi xuống (Hình 18.1-E).



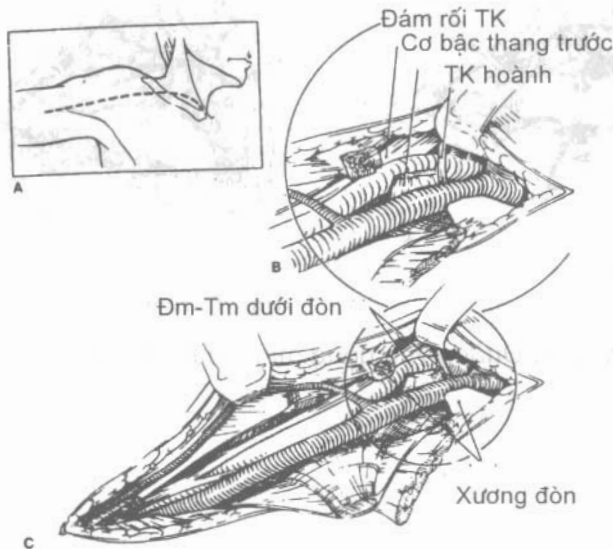
Hình 18.1. Đường vào động mạch dưới đòn trái.



Hình 18.2. Đường vào động mạch dưới đòn trái (bờ dưới xương đòn).



Hình 18.3. Đường vào động mạch dưới đòn phải.

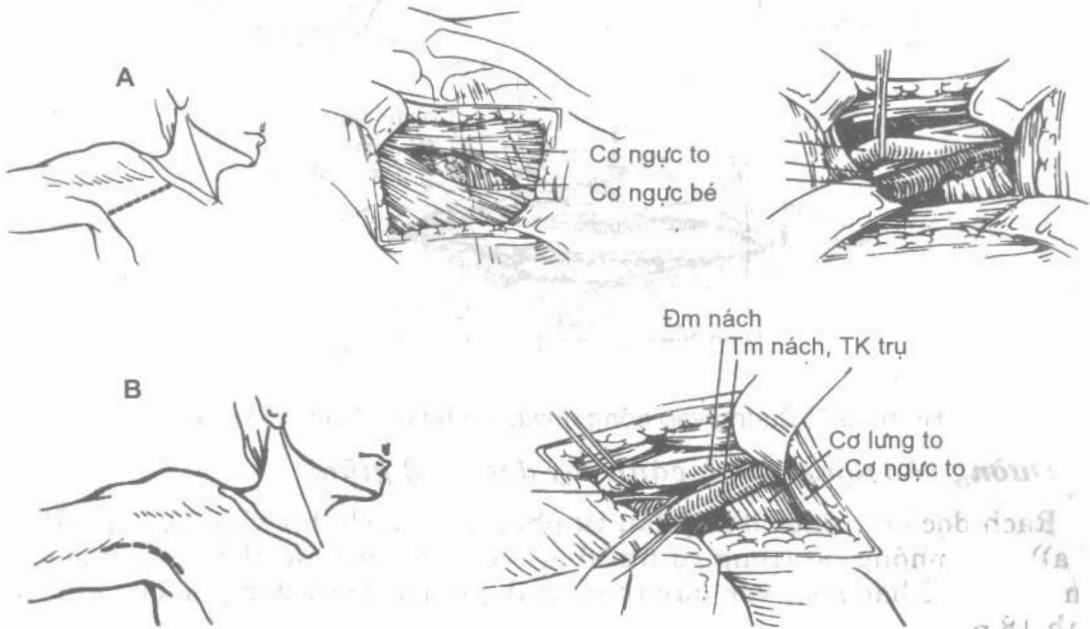


Hình 18.4. Đường vào động mạch dưới đòn phải (có cắt xương đòn).

2.1.2. Động mạch nách

* Đường vào động mạch nách bằng đường song song dưới đòn:

Tư thế: bệnh nhân nằm ngửa, đòn một gối nhỏ dưới vai, tay để dọc theo thân (có thể dạng 90°).



Hình 18.5. Đường vào động mạch nách.
A. Đường qua cơ ngực lớn. B. Đường nách

Rạch dưới xương đòn một khoát ngón tay từ chỗ nối 1/3 giữa và 1/3 trong xương đòn ra ngoài đến đỉnh của rãnh Delta ngực (Hình 18.5-A). Qua lớp cân nông đến cơ ngực lớn, tách các thớ cơ đến cân đòn-ngực-nách. Cắt cân theo đường rạch da sẽ thấy gân cơ ngực bé. Cắt cơ ngực bé gần mỏm quạ sẽ thấy tĩnh mạch nách, động mạch nách nằm cao và sâu hơn, sờ thấy đập (Hình 18.5-A).

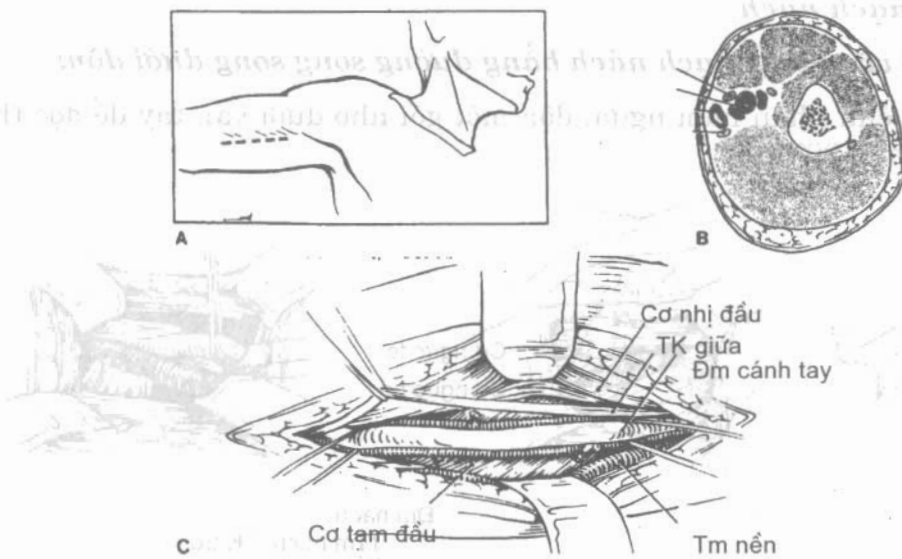
* Đường vào động mạch nách qua đường nách trước:

Tư thế: bệnh nhân nằm ngửa, tay dạng đưa lên phía đầu, khuỷu gấp để cố định vào thanh ngang bàn mổ.

Rạch theo bờ dưới cơ ngực lớn từ hõm nách xuống, dài khoảng 8-10cm. Vén các tổ chức mỡ ở hõm nách và bờ ngoài cơ ngực lớn để thấy cơ lưng to. Vén cơ ngực lớn lên và vào trong sẽ thấy bao mạch. Mở bao này, vén dây thần kinh giữa sẽ thấy động mạch nách (Hình 18.5-B).

2.1.3. Động mạch cánh tay

Tư thế: bệnh nhân nằm ngửa, tay dạng 90°, bàn tay ngửa.



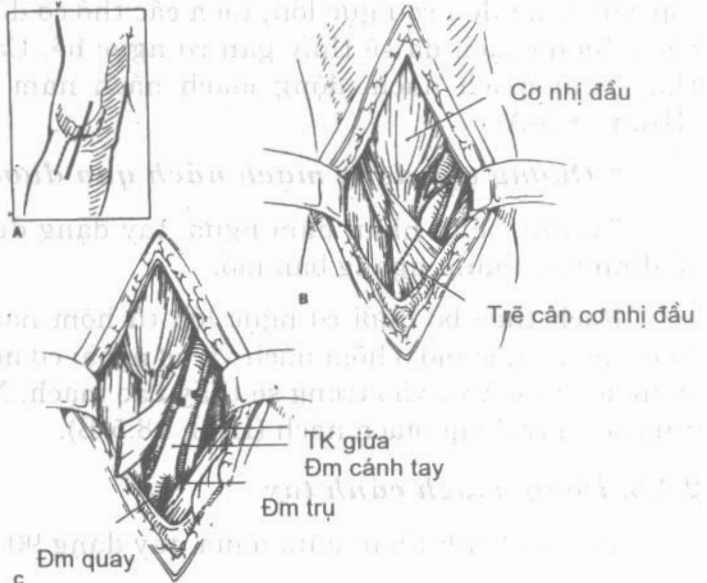
Hình 18.6. Đường vào động mạch cánh tay (đoạn 1/3 giữa).

- Đường vào động mạch cánh tay đoạn 1/3 giữa:

Rạch dọc bờ trong cơ nhị đầu từ phía hõm nách dài khoảng 6cm (Hình 18.6a) phồng bờ trong cơ nhị đầu, vén ra ngoài sẽ thấy bao mạch và thần ở bao này, vén dây thần kinh giữa sẽ thấy động mạch cánh tay (Hình 18.6).

- Đường vào động mạch cánh tay ở nếp khuỷu:

Rạch theo hình chữ S từ bờ trong cơ nhị đầu xuống qua nếp khuỷu (Hình 18.7a). Mở cân nông sẽ thấy trề cân cơ nhị đầu. Cắt cân này sẽ thấy bao mạch (Hình 18.7b, 7c).



Hình 18.7. Đường vào động mạch cánh tay (ở nếp gấp khuỷu)

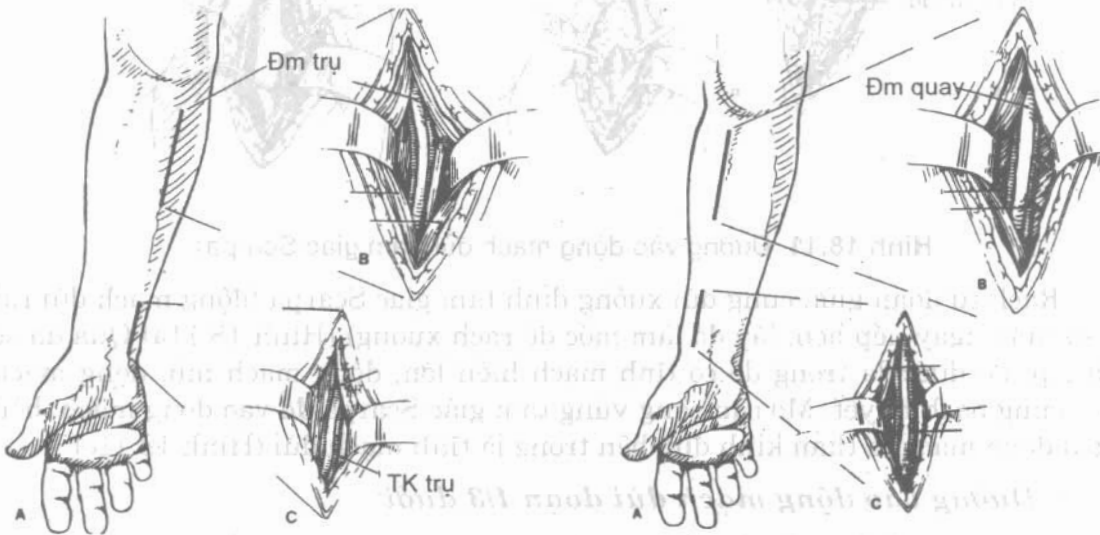
2.1.4. Các động mạch ở cẳng tay

* Động mạch trụ:

Ở 1/3 trên của động mạch trụ: chỉ việc kéo dài đường rạch của động mạch cánh tay qua nếp khuỷu xuống dưới sẽ thấy động mạch trụ. Khi muốn xuống thấp, cắt qua cung cơ gấp chung nông các ngón, sẽ thấy cả động mạch liên cốt.

* Động mạch quay:

Lấy mốc là đường từ giữa nếp khuỷu với nơi bắt mạch của động mạch quay. Rạch theo đường này (Hình 18.9) vén khối cơ quay cẳng tay ra ngoài sẽ thấy động mạch quay.



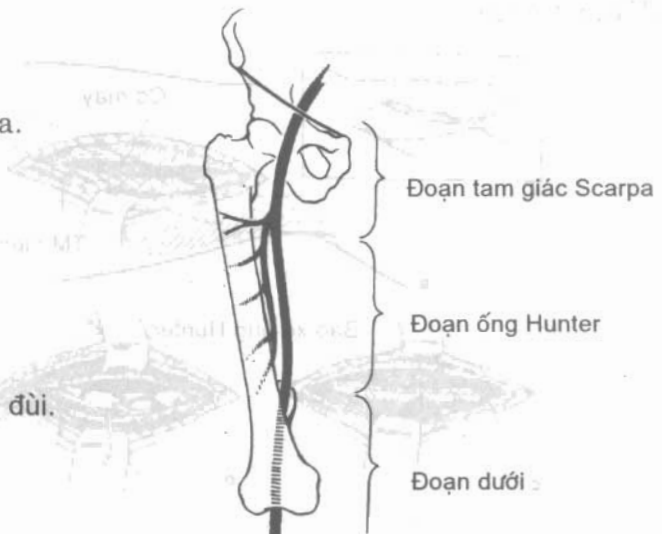
Hình 18.8. Đường vào động mạch trụ

Hình 18.9. Đường vào động mạch quay

2.2. Chi dưới

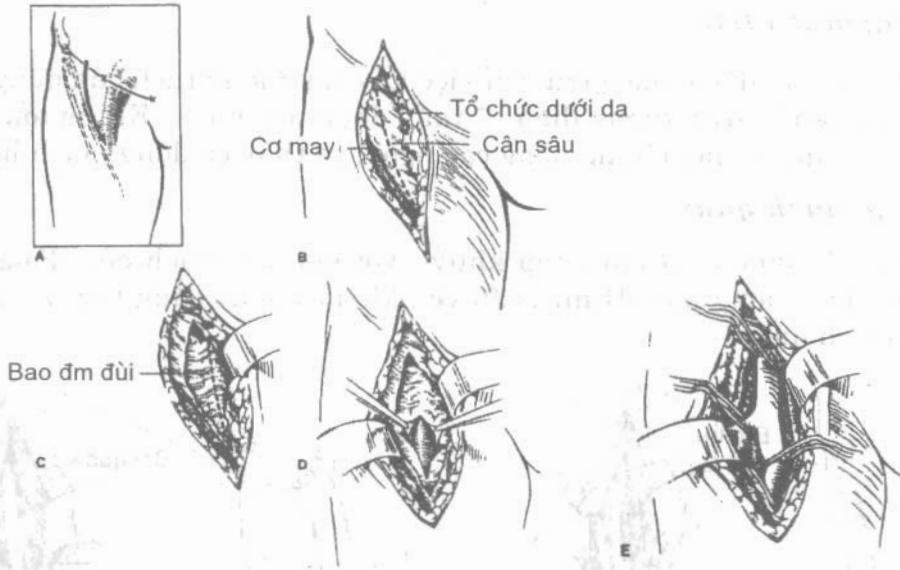
2.2.1. Động mạch đùi

Tư thế: bệnh nhân nằm ngửa.



Hình 18.10. Ba đoạn động mạch đùi.

*** Đường vào động mạch đùi ngay tam giác Scarpa:**

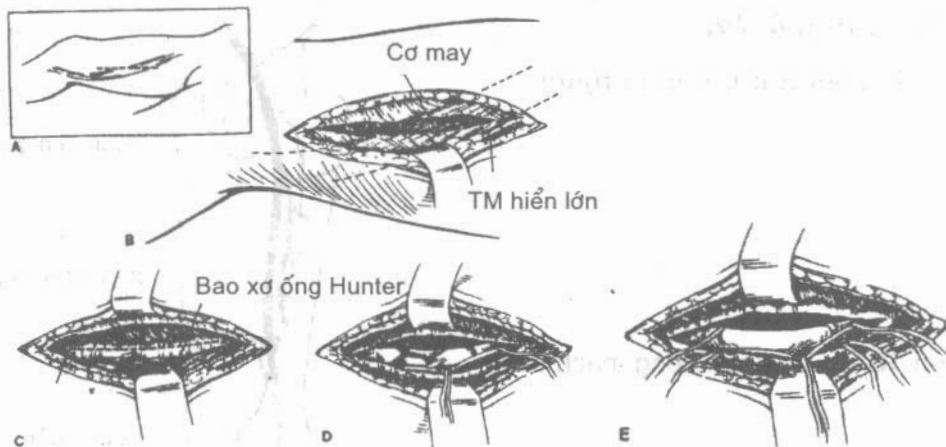


Hình 18.11. Đường vào động mạch đùi (tam giác Scarpa)

Rạch từ đoạn giữa cung đùi xuống đỉnh tam giác Scarpa (động mạch đùi rất dễ sờ thấy ngay nếp bẹn, lấy đó làm mốc để rạch xuống) (Hình 18.11a) Qua da sẽ đến lớp mỡ dưới da trong đó có tĩnh mạch hiển lớn, động mạch mũ, động mạch thẹn cùng bạch huyết. Mở cân sàng vùng tam giác Scarpa để vào động mạch: bên ngoài động mạch là thần kinh đùi, bên trong là tĩnh mạch đùi (Hình 18.11c).

*** Đường vào động mạch đùi đoạn 1/3 dưới:**

Rạch theo đường đi của động mạch đùi (đường nối từ điểm giữa cung đùi tới lồi cầu trong xương đùi). Vì đường rạch xuống thấp, vào trong nên phải để tư thế đầu gối hơi gập và dạng. Cắt gân cơ khép lớn sẽ thấy động mạch đùi (Hình 18.12).



Hình 18.12. Đường vào động mạch đùi (ống Hunter)

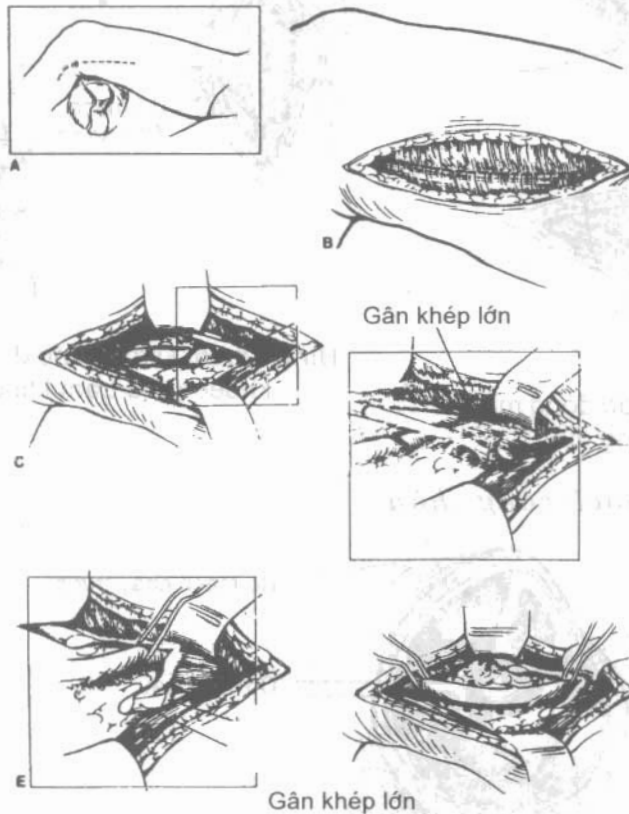
2.2.2. Động mạch khoeo

Đối với phân cao của động mạch khoeo: đường vào động mạch đùi đoạn 1/3 dưới khi phẫu tích xuống thấp là tới động mạch khoeo.

- Đường vào động mạch khoeo phần thấp:

Tư thế: chân hơi gấp và dạng ra ngoài.

Rạch da từ lồi cầu trong xương đùi xuống bờ sau xương chày khoảng 2cm (Hình 18.13-A). Tách tổ chức dưới da và mỡ, tránh tĩnh mạch hiển lớn. Mỡ cân nông căng chân dọc theo đường đi của tĩnh mạch hiển lớn. Tách chỗ dính của cơ sinh đôi với mặt sau xương chày, vén cơ này ra sau, vào bao giữa sẽ thấy động mạch khoeo nằm giữa 2 tĩnh mạch và thần kinh chày phía sau (Hình 18.13).

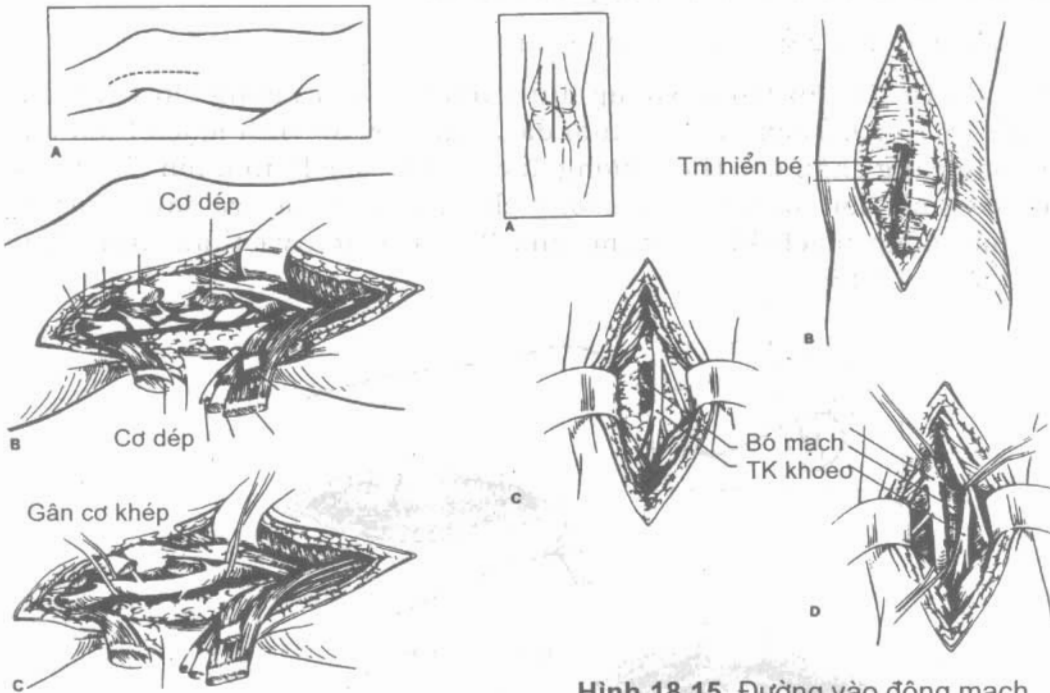


Hình 18.13. Đường vào động mạch khoeo.

Ngoài ra có thể bộc lộ động mạch khoeo bằng 2 đường khác.

- **Đường mặt trong đùi-cẳng chân (Hình 18.14):** đây là đường rất phổ biến, nó kết hợp cả 2 đường vào động mạch đùi phần thấp lẫn đường vào động mạch khoeo phần trên để bộc lộ 2 động mạch này.

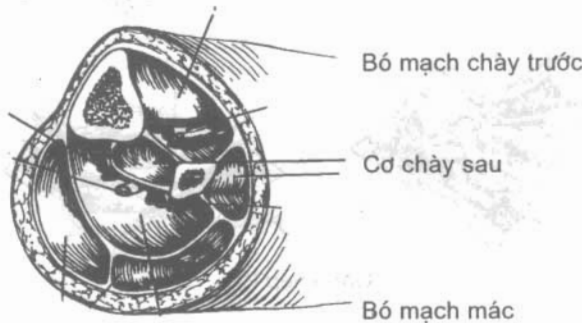
- **Đường vào mặt sau:** bệnh nhân nằm sấp, rạch da dọc theo trám khoeo, qua cân vùng khoeo, tách tĩnh mạch hiển bé sang một bên sẽ thấy lần lượt từ ngoài vào trong, từ nông đến sâu là thần kinh hông khoeo, tĩnh mạch khoeo và động mạch khoeo (Hình 18.15).



Hình 18.14. Đường vào động mạch khoeo (mặt trong đùi).

Hình 18.15. Đường vào động mạch khoeo (qua trám khoeo).

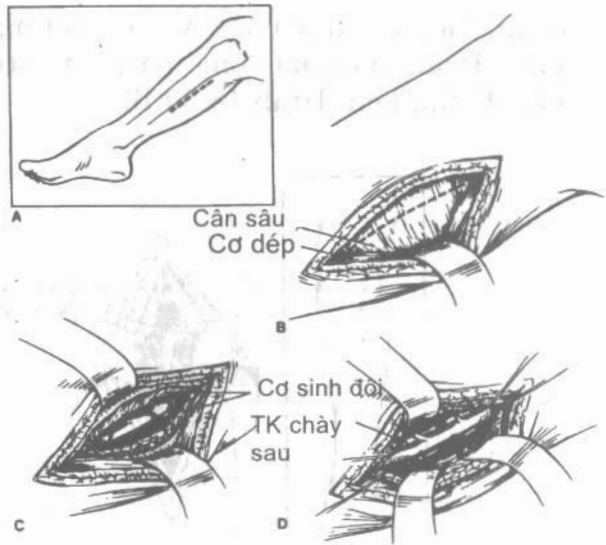
2.2.3. Các động mạch cẳng chân



Hình 18.16. Thiết đồ 1/3 trên cẳng chân.

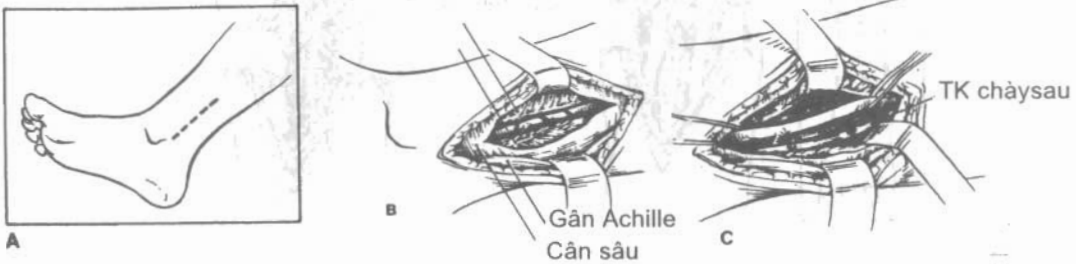Tư thế: đầu gối hơi co, đùi dạng ra ngoài (như đối với động mạch khoeo).

- **Đường vào động mạch chày sau 1/3 trên và 1/3 giữa:** rạch da dọc theo tĩnh mạch hiển lớn (bờ sau xương chày 1-2cm). Tách chỗ bám cơ sinh đôi ra khỏi mặt sau xương chày. Mở cân sâu sẽ vào động mạch chày sau, bên cạnh là thần kinh và tĩnh mạch chày sau (Hình 18.17).




Hình 18.17. Đường vào động mạch chày sau (đoạn trên).

- **Đường vào động mạch chày sau đoạn 1/3 dưới:** rạch bờ sau mắt cá trong (Hình 18.18) đi lên trên khoảng 6-8cm. Đoạn này động mạch chày sau rất nông, phẫu tích phía sau gót, mở bao cân sẽ bộc lộ được động mạch.



Hình 18.18. Đường vào động mạch chày sau (đoạn dưới).

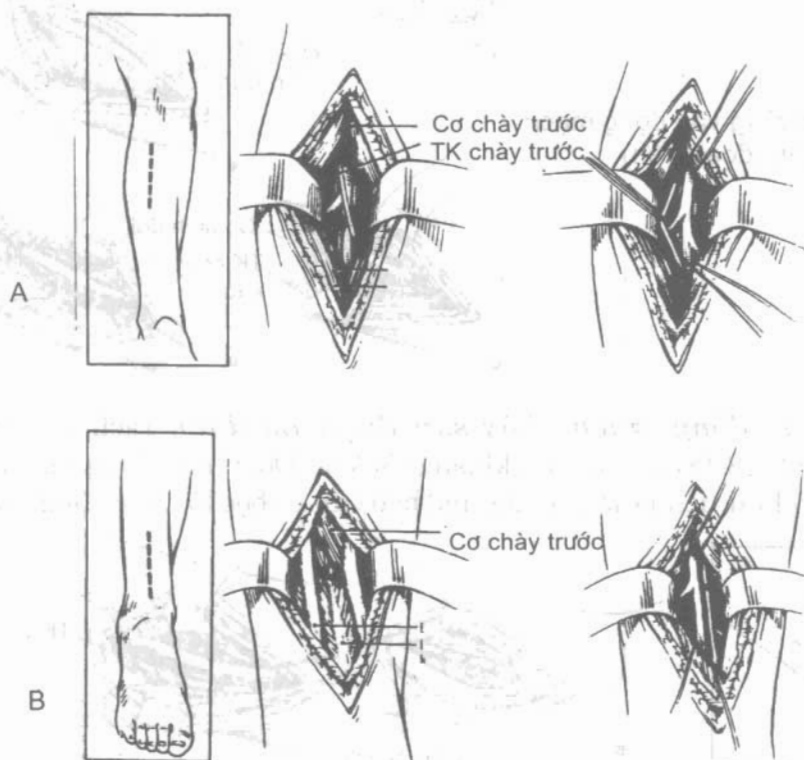
- **Đường vào thân chày-mác:** Đường rạch là đường kéo dài của đường vào động mạch khoeo phần thấp. Mở cân cẳng chân sát chỗ bám vào xương chày. Cắt cung cơ dép sẽ thấy bó mạch chày, mở bao mạch sẽ thấy chỗ chia từ động mạch khoeo ra động mạch chày trước và động mạch mác.



Hình 18.19. Đường vào thân chày - mác

- **Đường vào động mạch chày trước:** Rạch da từ dưới đầu trên xương mác xuống giữa cổ chân (Hình 18.20-A). Mở cân của khoang trước cẳng

chân, tách cơ chày trước và cơ duỗi ngón chân cái sẽ thấy bó mạch nằm giữa. Đoạn dưới của động mạch chày trước nông và ở đây chỉ còn các gân nên dễ tìm hơn (Hình 18.20-B).



Hình 18.20. Đường vào động mạch chày trước. A. Đoạn trên. B. Đoạn dưới.

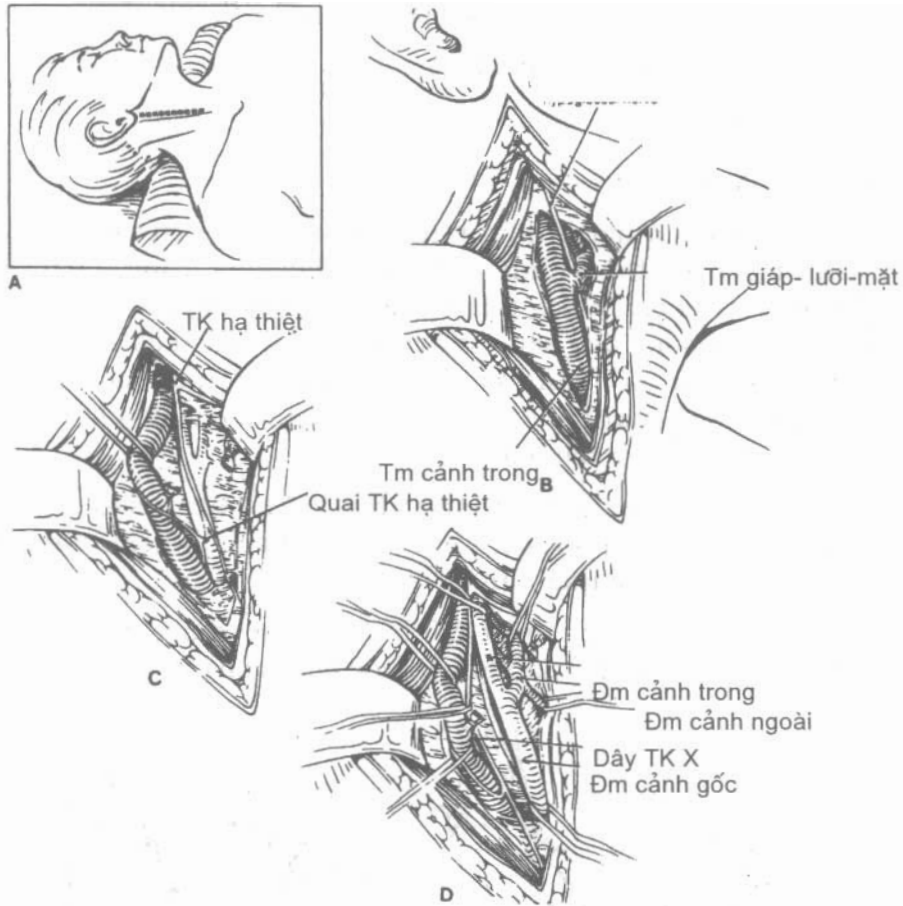
- **Đường vào động mạch mác:** Dùng đường rạch để vào thân chày mác, phẫu tích từ động mạch khoeo sẽ thấy chỗ phân chia ra 2 động mạch chày trước và mác.

2.3. Các động mạch cảnh

Đường vào động mạch cảnh gốc:

Tư thế: bệnh nhân nằm ngửa, đầu quay sang bên đối diện, gối độn dưới vai.

Rạch da dọc theo bờ trước cơ ức đòn chũm từ hõm ức lên hướng tới xương chũm, tùy theo yêu cầu mà đường rạch dài hay ngắn (Hình 18.21-A). Buộc và cắt tĩnh mạch cảnh ngoài. Mở cân cổ nông, vén cơ ức đòn chũm ra ngoài, mở cân cổ giữa sẽ thấy phía trên đường rạch là cơ nhị thân và tĩnh mạch cảnh trong. Thắt thân tĩnh mạch giáp-lưỡi-mặt, vén tĩnh mạch cảnh trong ra ngoài sẽ thấy động mạch cảnh gốc (Hình 18.21-D).



Hình 18.21. Đường vào động mạch cảnh.

Đường vào động mạch cảnh ngoài và trong:

Rạch da từ giữa bờ trước cơ ức-đòn-chũm tới xoang chũm. Bộc lộ động mạch cảnh gốc, phẫu tích lên cao sẽ thấy nơi phân chia ra động mạch cảnh trong và động mạch cảnh ngoài. Đây là “hành động mạch cảnh”, chỗ này phình to hơn động mạch cảnh gốc. Phẫu tích để phân lập 2 động mạch: động mạch cảnh ngoài là động mạch có phân nhánh, còn động mạch cảnh trong không chia một nhánh nào ở đoạn ngoài sọ.

3. CÁCH BỘC LỘ MẠCH MÁU

3.1. Những dụng cụ cơ bản để mổ mạch máu

Khi mổ mạch máu, cần phải có một số dụng cụ cơ bản thì thao tác mới an toàn và dễ dàng, ngoài ra phải có kim chỉ riêng để khâu.

- Kẹp phẫu tích không răng có rãnh dọc (De Bakey)
- Kéo phẫu tích đầu nhỏ, cong, mỏng (Metzenbaum)
- Kẹp để luồn quanh mạch máu (Dissecteur)

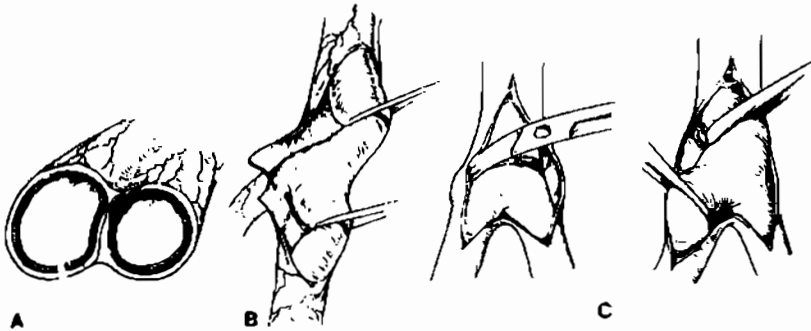
- Kim cặp kim đầu nhỏ dùng để cặp kim cỡ 4-0, 5-0
- Clamp mạch máu hoặc Bulldog
- Các loại chỉ đơn sợi (monofilament) từ 3-0 đến 6-0

3.2. Bộ lộ mạch máu

Sau khi mở bao mạch-thần kinh dọc theo trục của mạch, phân lập động mạch, tĩnh mạch và thần kinh: dùng kéo đầu nhỏ, cong, tách bên cạnh động mạch dọc theo trục của mạch (không nên tách thẳng góc với trục mạch). Động tác nhẹ nhàng từ nông đến sâu, từ ngắn đến dài. Tách cả 2 bên thành mạch rồi mới dùng dissector luồn phía sau quanh mạch máu để luồn một sợi chỉ catgut hay một sợi dây vải quanh mạch máu căng lên, từ chỗ đó phẫu tích sang 2 phía để bộc lộ một đoạn dài mạch máu.

Chú ý cần phẫu tích nhẹ nhàng nhất là khi đưa dissector luồn phía sau mạch, đầu dụng cụ dễ làm rách, nhất là tĩnh mạch đi kèm, nhiều khi phải đưa đi đưa lại nhiều lần mới qua hẳn.

Trong khi phẫu tích, tuyệt đối không được dùng dụng cụ có răng vì sẽ làm hỏng thành mạch nhất là lớp nội mạc bên trong.



Hình 18.22. Bộc lộ động mạch. B.Mở bao. C. Luồn mặt sau.

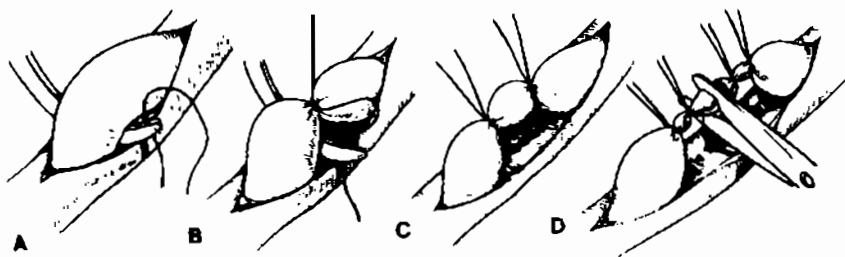
4. CÁC THỦ THUẬT TRÊN MẠCH MÁU: THẮT, KHÂU, NỐI VÀ VÁ

4.1. Thắt mạch máu (Hình 18. 23)

Chỉ nên thắt khi đường kính của mạch này là dưới 5mm, nếu to hơn có hai cách: cách thứ nhất là sau khi thắt, khâu xuyên qua và buộc để tránh tuột nút thắt ban đầu nhất là phía trung tâm, cách thứ hai là sau khi dùng clamp cặp để cắt đôi, dùng chỉ liên kim 4-0 hay 5-0 khâu vắt đi-về, cách này bảo đảm an toàn hơn.

Khi thắt hai phía, cần cắt đôi mạch máu để hai đầu co lại tránh mạch bị căng dễ rách.

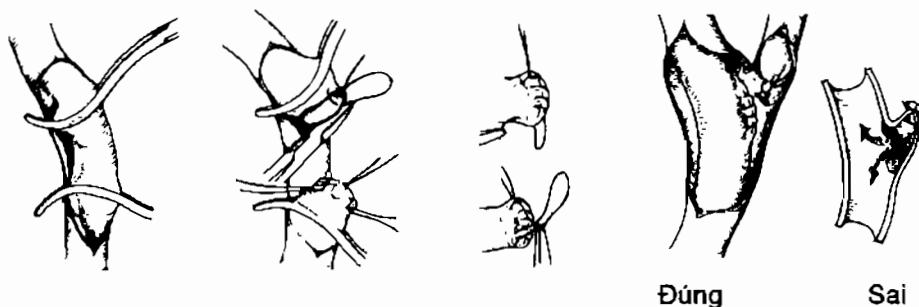
Các chỉ dùng đều là loại không tiêu.



Hình 18.23. Thắt, cắt mạch máu. A, B. Luồn chỉ. C. Thắt. D. Cắt đôi.

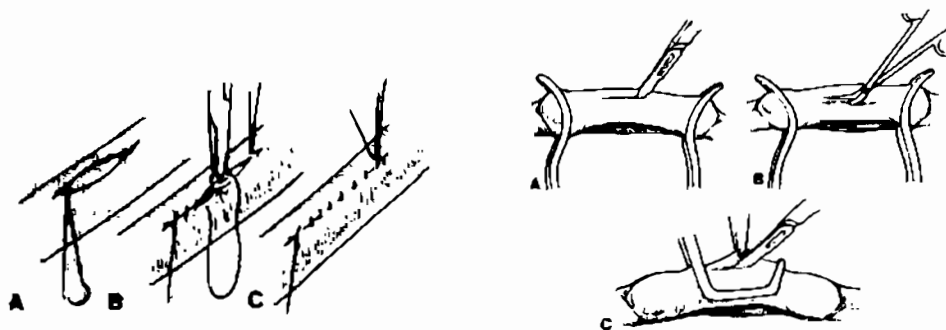
4.2. Khâu mạch máu (Hình 18.24, 25, 26)

Có rất nhiều cách khâu mạch, nhưng hiện nay, phổ biến nhất là loại khâu vắt. Tùy theo kích thước mạch mà chọn chỉ thích hợp: chỉ sợi đơn có liền kim hai đầu, cỡ chỉ từ 7-0 (cho động mạch 1-2mm) cho tới 3-0 (cho động mạch chủ). Tùy theo nông-sâu, tùy theo kích thước mạch mà chọn chiều dài của kim (từ 5-25mm).



Hình 18.24. Cắt đôi và khâu-buộc kín hai đầu.

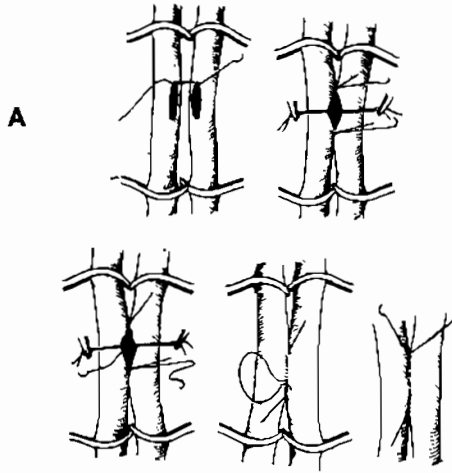
Khâu vắt mạch máu bao giờ cũng là khâu toàn thể (kim xuyên qua cả 3 lớp thành mạch) và 1 lớp. Khi khâu vắt, kim xuyên qua thành mạch cách mép khoảng hơn 1mm (tùy theo mạch to hay nhỏ mà thay đổi), mũi nọ cách mũi kia cũng khoảng hơn 1mm. Vì là sợi đơn nên làm nút rất dễ tuột, phải làm 7-9 lần và đổi tay để khoá chỉ.



Khâu dọc mạch máu.

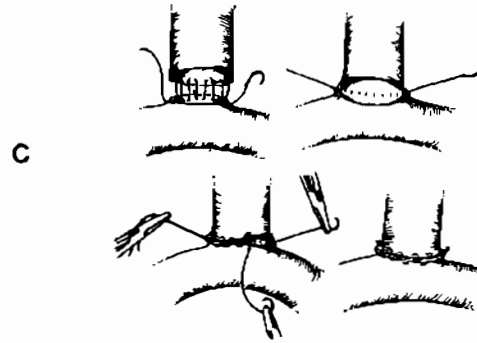
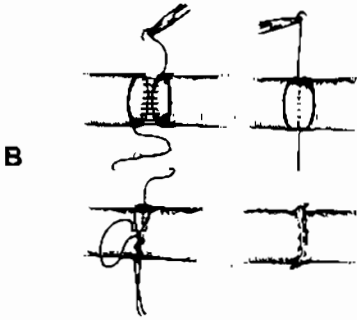
Hình 18.25. Các cách cặp và mở động mạch.

4.3. Khâu nối mạch máu (Hình 18.26)



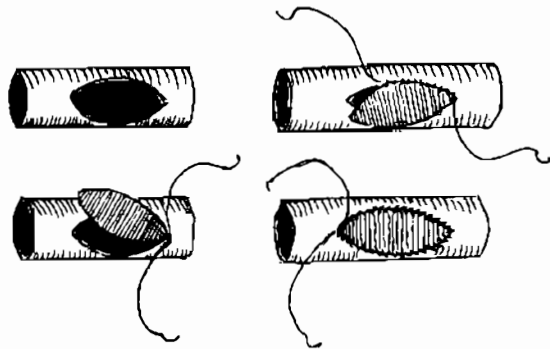
Hình 18.26. Khâu nối động mạch.

- A. Bên - bên.
- B. Tận - tận.
- C. Tận - bên.



Có hai kiểu khâu nối: nối tận-tận và nối tận-bên (không có bên-bên). Về kỹ thuật cả hai kiểu này đều giống nhau: cách thông thường nhất là khâu vắt bằng một sợi chỉ khâu vòng tròn. Nếu không quen, có thể chia thành hai nửa chu v. hay chia ba rồi khâu từng phần một.

Điều chú ý là phải rửa sạch hai phía bằng huyết thanh đẳng trương có pha heparin trước khi khâu. Mũi cuối cùng trước khi thắt, thả clamp phía ngoại vi, thắt xong rồi thả nốt clamp phía trung tâm. Nếu chảy máu, dùng bông vô trùng đắp vào và chờ. Nếu vẫn chảy máu phải khâu thêm, trước khi khâu phải dùng clamp cặp phía trung tâm để mạch khỏi căng, chỗ kim chọc qua không bị xé toác.



Hình 18.27. Vá động mạch.

4.4. Vá mạch máu

Khi thành mạch thiếu, khâu trực tiếp có nguy cơ gây hẹp thì phải vá để làm rộng. Vật liệu sử dụng để vá thường là tĩnh mạch (tĩnh mạch hiển lớn). Cát miếng vá cho vừa chỗ thiếu, để miếng vá sao cho lớp nội mạc quay vào trong lòng mạch. Kỹ thuật vá cũng dùng những mũi khâu vắt vòng tròn một lớp. Nếu không quen có thể chia làm hai.

CÂU HỎI LƯỢNG GIÁ

1. Nêu mốc của đường mổ bộc lộ động mạch cánh tay.
2. Nêu mốc của đường mổ bộc lộ động mạch dưới đòn.
3. Nêu mốc của đường mổ bộc lộ động mạch nách.
4. Nêu mốc của đường mổ bộc lộ động mạch đùi ở tam giác Scarpa.
5. Nêu mốc của đường mổ bộc lộ động mạch đùi ở 1/3 dưới.
6. Nêu mốc của đường mổ bộc lộ động mạch khoeo.
7. Nêu mốc của đường mổ bộc lộ động mạch cảnh gốc.
8. Nêu những bước chính khi thắt mạch máu.
9. Mô tả kỹ thuật khâu mạch máu.

KHÂU GÂN, CƠ, THẦN KINH

MỤC TIÊU

1. Thực hiện được các kỹ thuật khâu gân bàn tay cơ bản.
2. Thực hiện được kỹ thuật khâu gân Achille và khâu cơ.
3. Thực hiện được các kỹ thuật khâu thần kinh.
4. Biết rõ các loại chỉ khâu tương ứng với từng loại tổ chức.

1. KỸ THUẬT KHÂU GÂN

1.1. Chỉ định

Khâu gân mới đứt, bờ rõ nét, không mất tổ chức sau khi cắt lọc.

1.2. Mục đích

Ráp hai đầu gân vào nhau đủ chắc.

Đủ bền để chịu được lực kéo tránh làm tách xa hai đầu gân, sợi chỉ khâu không được kéo những bó sợi của gân.

Hạn chế tối đa dính gân vào tổ chức xung quanh.

1.3. Dụng cụ

Kim cặp kim

Kim liên chỉ sợi đơn (monofilament) các cỡ khác nhau: 3-0, 4-0, 5-0. Các sợi có kích thước lớn hơn: 0, 1, 2 dùng cho đứt gân Achille. Nên dùng các sợi chỉ không tiêu khi khâu gân.

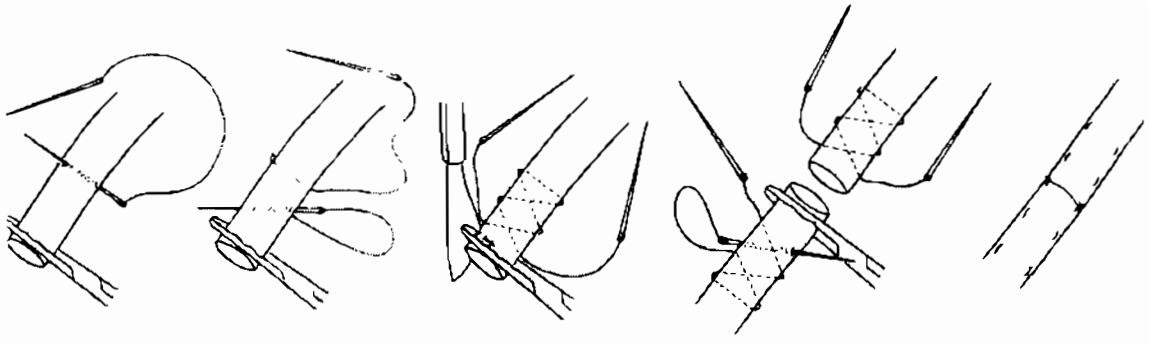
Kẹp phẫu tích ít sang chấn: có nhiều răng nhỏ ở đầu.

Kéo mổ nhỏ

1.4. Kỹ thuật

Kỹ thuật khâu tận- tận:

Khâu hình chữ chi: (Cunéo, Bunnell) (Hình 19. 1).



Hình 19.1. Kỹ thuật khâu chữ chi của Bunnell.
Điểm đâm kim đầu tiên cách đầu gân 1,5-2cm.

Kỹ thuật kinh điển dùng chỉ hai đầu kim, cỡ số 3-0, mũi đầu tiên xuyên quan thân gân, thẳng góc, sau đó lại quay kim trở lại xuyên chéo qua thân gân (Hình 19.1), điểm vào của kim bao giờ cũng lùi ra sau so với điểm ra, mũi khâu cách nhau 5 mm. Phần đầu kim kia cũng làm tương tự.

Đầu tận cùng gân bên kia cũng làm như thế

Cuối cùng buộc chỉ vào nhau, khi buộc vừa phải tránh quá mạnh làm gân chùng, nhưng phải đủ chặt để không cho đầu gân tách xa nhau khi co kéo.

Các thay đổi kỹ thuật:

- Khâu bằng chỉ 1 kim đi lần lượt hết đầu gân sang đầu kia. (Hình 19.2)
- Khâu bằng 1 chỉ hai đầu kim: Sau khi khâu xong 1 đầu gân, 2 kim lại khâu tiếp sang đầu kia.
- Hai kiểu khâu vừa trình bày trên khi buộc chỉ có một điểm hạn chế là không co được 2 mặt gân sát nhau, muốn thế phải giữ chỉ chặt khi kim đã sang bên đầu gân bên kia.

Mũi khâu Kleinert áp dụng cho gân gấp ngón tay (để ngón tư thế trung gian) hai đầu gân được cố định cách 1 cm về phía mỗi đầu, hai đầu gân khâu bằng chỉ 4-0 chéo khâu chéo. Chỉ 6-0 hoặc 7-0 khâu bên ngoài gân để áp đầu gân vào nhau.

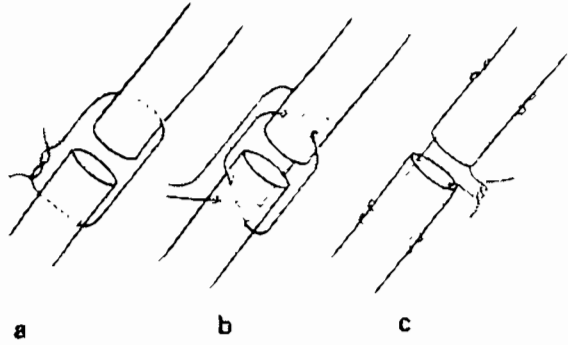
Thay thế chỉ khâu bằng gân gan chân gầy trong đứt gân Achille (Chigot), và gân cơ bán gân trong đứt gân bánh chè (Kelikian)

Khâu mũi hình khung:

Sợi chỉ đi vuông góc với trục của sợi gân (Hình 19.2), Bunnelle sử dụng một khung dúp: mũi chỉ đặt 5 mm cách mặt phẳng nằm ngang của đầu gân, khâu chéo hai sợi chỉ trên mặt phẳng nằm ngang. Đầu kia của gân làm tương tự. Buộc chỉ vừa phải, để hai đầu gân áp sát vào nhau.

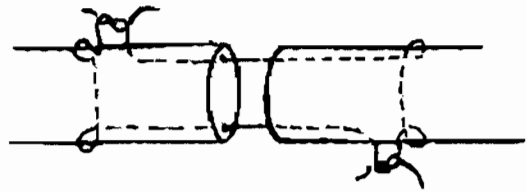
Mũi hình khung có lại mũi: sau khi khâu ngang qua thân gân ở vị trí cách đầu tận cùng là 1 cm, kim được đưa ra ngoài gân rồi lại khâu lại 1 mũi nữa vào bên ngoài của gân để sợi chỉ chạy trong lòng gân, nơi chỉ được vùi trong miệng nối.

Hình 19.2. Các mũi khâu hình khung:
 a: Mũi khâu đơn giản,
 b: Mũi khâu đúp hai khung
 c. Mũi khâu lại mũi.



Mũi khâu Kessler cổ điển và mũi khâu Kessler cải tiến:

Mũi khâu cổ điển được làm do hai sợi chỉ (Hình 19.3a)




Hình 19.3a. Mũi khâu Kessler cổ điển.

Mũi khâu cải tiến được làm bằng 1 sợi chỉ, đi lần lượt từ đầu gân này sang đầu gân bên kia.

Khâu chéo gân (Hình 19.3b):

Đây là một chỉ định đặc biệt, khi vết thương bị chéo gân, đường kính của gân lớn, hoặc thực hiện sau khi kéo dài gân. Hai đầu gân được áp lại gần nhau bằng các mũi khâu chéo, để không chổng đầu gân cần phải khâu chỉ nhỏ ở bờ vết thương.



Hình 19.3b. Khâu gân khi mặt cắt gân chéo.

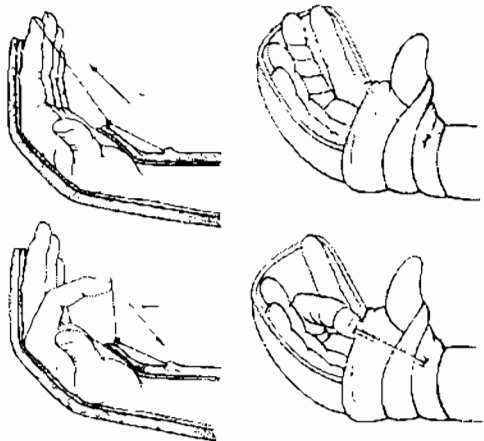
Khâu có vỏ bọc: mục đích ngăn chặn được dính của chỗ nối gân với tổ chức xung quanh, có thể dùng vật liệu khác nhau khâu xung quanh chỗ nối gân như: thành tĩnh mạch, polyethylen, chỉ đơn sợi, cân dùi,...

1.5. Chăm sóc sau mổ

Các gân được mổ nối xong không được cho căng dần trong vòng 3 tuần, với gân lớn như Achille, hoặc tứ đầu dùi, cần phải làm bột bất động 1 tháng.

Khâu nối gân ở bàn tay:

Sau khi khâu xong có 2 phương pháp để bất động bàn tay.



Hình 19.4. Hệ thống khung tập Kleinert

- Bất động bằng nẹp bột cứng bàn tay ở tư thế bảo vệ: gấp cổ tay: 30 độ, gấp khớp bàn ngón 60 độ, gấp khớp liên đốt gần 30 độ, cứng tay ở tư thế ngửa. Bệnh nhân được tập vận động ngón tay theo phương pháp thụ động.
- Phương pháp vận động bán chủ động: Kleinert

Nẹp có thể làm bằng bột, hoặc bằng nhựa cứng,... đặt tay ở tư thế bảo vệ như trên, nhưng có thêm hệ thống ròng rọc với hệ thống chun hoặc lò xo, để khi gấp là động tác thụ động, khi duỗi là động tác chủ động. (Hình 19.4).

Khâu lại chỗ bám gân:

Khâu lại vết thương hoặc đứt gân ở đầu tận cùng chỗ bám

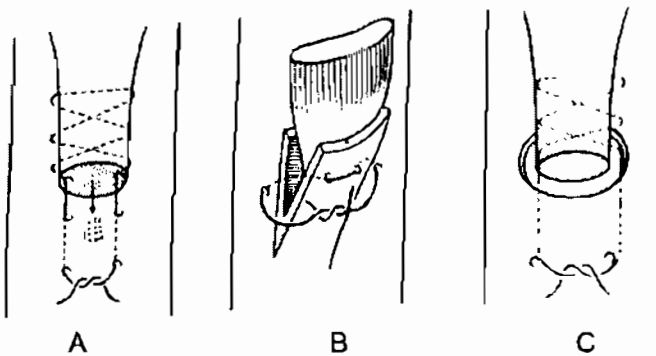
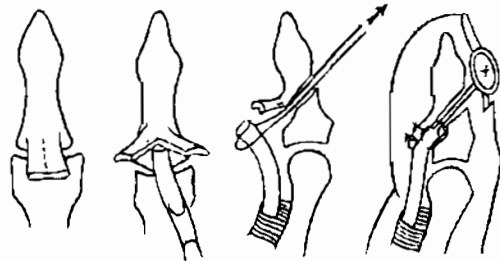
Khâu lại khi bong chỗ bám của gân.

Khâu đầu tận cùng của gân ghép hoặc gân chuyển.

Khâu dính vào xương:

Đây là một kiểu khâu dựa trên mũi cơ sở Bunnells, sợi chỉ khâu chắc vào gân, rồi được luồn qua xương ở vị trí bám gân, giữ chỉ bằng một cốc áo bằng trai (đã hấp vô trùng). (Hình 19.5)

Hình 19.5. Khâu đầu tận cùng của gân gấp vào xương



Hình 19.6. Khâu đầu tận cùng của gân.

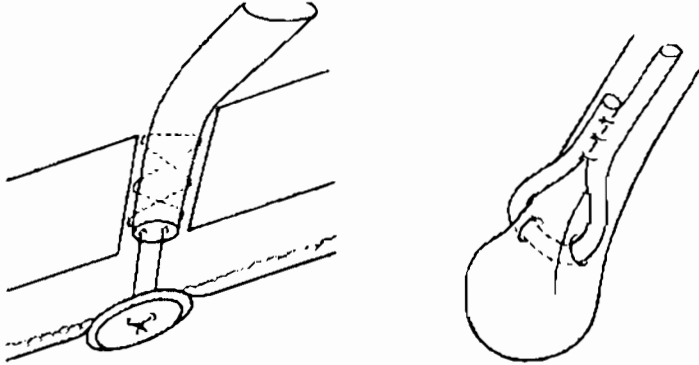
Làm sạch phần xương là chỗ bám của gân ở xương, sau đó khoan hai lỗ nhỏ để luồn chỉ qua, khi buộc chỉ đầu gân ép lại vào xương. (Hình 19.6a)

Trường hợp đầu gân dẹt, cần phải khâu vào xương, đục một miếng xương mỏng, dùng đục tách rời ra, sau đó nhét đầu gân vào. Cố định lại bằng chỉ khâu, hoặc bất vít. (Hình 19.6b)

Khi cần cố định vào xương ống, khoan 1 lỗ nhỏ, luồn gân qua lỗ này. Đồng thời làm hai lỗ khác để luồn chỉ qua, khi buộc chỉ, gân sẽ chui qua lỗ khoan, và cố định trong thân xương. (Hình 19.6c)

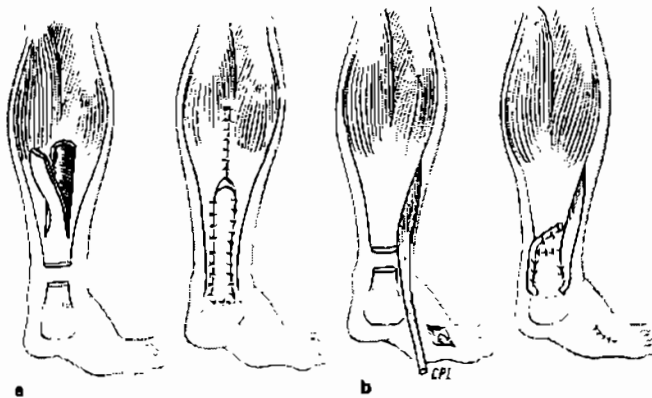
Kỹ thuật khâu xuyên xương: (Hình 19.7)

Khoan một lỗ bằng đường kính của thân gân, sau đó dùng mũi khâu Bunnells vào gân, kéo gân qua đường hầm này, cố định bằng cúc áo, hoặc khâu vào nhau. (Hình 19.7).



Hình 19.7. Khâu xuyên xương (khoan đường hầm trong xương, cố định nhờ khâu vào cúc áo, hoặc khâu chính vào gân)

Kỹ thuật khâu gân A-sin:



Hình 19.8. Tạo hình gân Achille bằng gân cơ tam đầu, hoặc gân cơ mác bên ngắn.

Khâu gân Achille mới đứt có thể dùng các mũi khâu như đã trình bày ở trên. Nhưng với tổn thương cũ thì không thể được vì gân bị co ngắn lại. Trong trường hợp đó phải tạo hình gân:

Có thể dùng phần gân Achille ở phía trên cắt thành 1 vạt, khoảng 1/3 bề rộng của gân, rồi lật xuống khâu lại chỗ bám (Hình 19.8.a) phương pháp Bothworth.

Hoặc dùng gân cơ mác bên ngắn để tạo hình gân Achille (Hình 19.8.b)

2. KỸ THUẬT KHÂU CƠ

2.1. Dụng cụ

Chỉ khâu loại to: số 1, số 2 là chỉ tiêu chậm: Vyeryl, hoặc PDS, hoặc Safil,...

Kim có vòng cong lớn (23mm, #)

Kẹp phẫu tích có răng, khỏe

Kéo phẫu tích.

2.2. Mục đích khâu cơ

Chỉ cần ráp hai mặt cơ vào nhau

Khi khâu phải để cơ ở tư thế chùng

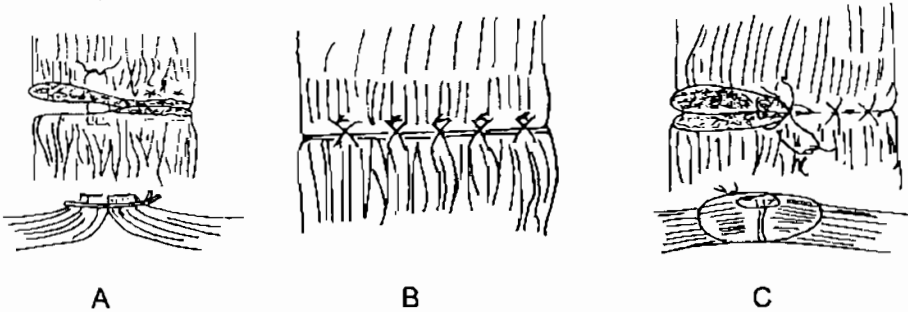
Khâu đúng kỹ thuật

2.3. Kỹ thuật

Khâu hai mũi chữ X lồng vào nhau bằng 1 sợi chỉ

Mũi thứ nhất : Khâu sâu và rộng lấy toàn bộ chiều dày của cơ

Mũi thứ 2: khâu nông, cũng chữ X có tác dụng giữ cho mép cơ khỏi cuộn lên. (Hình 19.9).



Hình 19.9. A: Khâu chữ U, làm cho cơ vênh lên B: Khâu chữ X có nguy cơ xé cơ.
C: Khâu hai mũi X lồng nhau là kiểu khâu cơ đúng.

Các mũi khâu nên tránh:


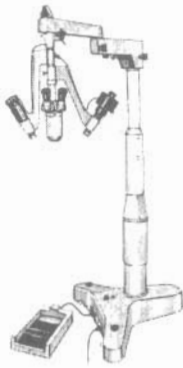
- Khâu chữ X đơn thuần: với mũi khâu nhỏ, có nguy cơ làm đứt cơ
- Khâu mũi chữ U : thường làm cho cơ vênh lên ở đường khâu.

Chăm sóc sau khâu: đặt nẹp bột ở tư thế chùng cơ trong 3 tuần.

3. KỸ THUẬT KHÂU THẦN KINH VI PHẪU

3.1. Dụng cụ

Để khâu thần kinh phải dùng dụng cụ vi phẫu thuật và có trợ giúp của kính hiển vi phẫu thuật (phóng đại 10 lần) (Hình 19.10).



Hình 19.10. Kính hiển vi phẫu thuật và dụng cụ vi phẫu.

Nguyên tắc chung

Do cấu trúc của thần kinh nên áp dụng trên lâm sàng có hai kiểu khâu cơ bản:

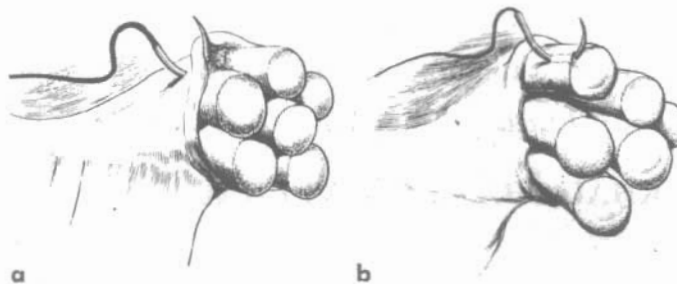
- Khâu lớp áo ngoài: khâu bao thần kinh (épineurale)
 - Khâu lớp vỏ áo ngoài của bó sợi: gọi là khâu bao bó (périneurale)
- Có thể chỉ khâu 1 kiểu, hoặc có thể hai kiểu kết hợp (Hình 19.11)

Có hai nguyên tắc khi khâu thần kinh:

- Cần phải cắt lại mặt phẳng của dây thần kinh, cho đều đặn
- Đặt lại thần kinh, căn cứ vào mạch nuôi dưỡng thần kinh, và kích thước bó sợi trục để đặt lại hai đầu thần kinh cho phù hợp. Khi ráp hai đầu lại, không được quá thắt chặt, ngược lại không được để những khe hở giữa miệng nối.

Một số điều còn đang tranh cãi:

- Không được để miệng nối quá căng
- Kiểu khâu nào tốt hơn: khâu bao dây thần kinh, khâu bao bó sợi thần kinh, hay cả hai; khâu mũi rời, khâu vắt, khâu ở chính giữa sợi thần kinh, hay khâu ở ngoại vi...



Hình 19.11. Cách khâu thần kinh a: Khâu bao thần kinh b: Khâu bao bó sợi thần kinh.

3.3. Kỹ thuật khâu cơ bản

Định hướng đầu dây thần kinh:

- Để định hướng đầu dây thần kinh, có rất nhiều các yếu tố:
- Hình dáng của mặt cắt:

Nếu cắt ngang dây thần kinh, hai yếu tố giúp nhận biết hướng của thần kinh là: động mạch chính thần kinh, (rất dễ nhìn với thần kinh giữa) và chỗ bám của mạc nuôi thần kinh.

Khâu các bó thần kinh: (Hình 19.12) (interfasciculaire)

Ráp hai đầu thần kinh vào nhau, không được căng miệng nối, có hai cách:

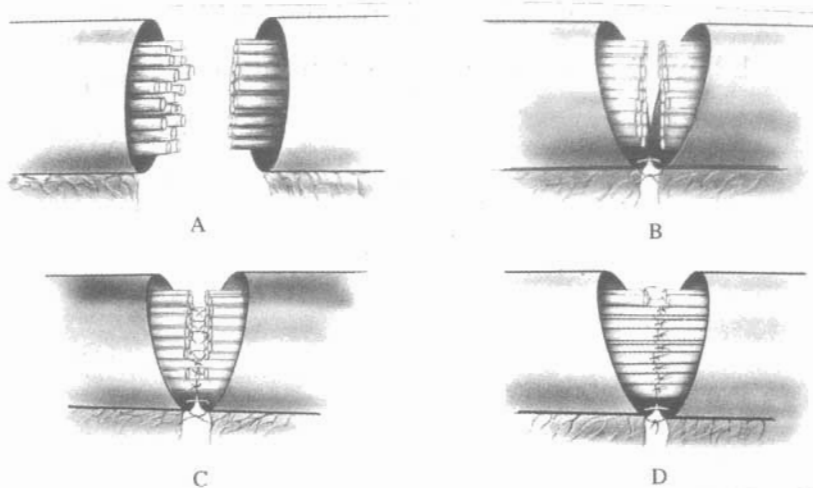
- Phẫu tích thêm chiều dài hai đầu dây thần kinh
- Tư thế để của chi là phải cho dây thần kinh chùng.

Chuẩn bị hai đầu: dưới kính hiển vi phẫu thuật, rửa sạch đầu thần kinh, cắt lọc, lấy máu tụ, ... dùng dao thật sắc cắt gọn mặt sợi thần kinh, phẫu tích tất cả các bó thần kinh.

Mũi khâu đầu tiên bằng chỉ 7-0 hoặc 8-0 ở bao thần kinh, giữ cho thần kinh chùng bớt (Hình 19.12 b), sau đó khâu toàn bộ các bó sợi bằng chỉ 10-0, khâu từ trung tâm ra đến ngoại vi.

- Ưu điểm: các sợi trục được phát triển đúng hướng sợi trục.
- Nhược điểm: mất nhiều thời gian, trung bình mỗi thần kinh có khoảng 50 đến 60 bó sợi trục, như thế mỗi một bó sợi trục (fascicule) chỉ khâu 2 mũi chỉ, muốn nối thần kinh này mất 100 đến 120 mũi. Nhiều chỉ trong miệng nối chính là nguyên nhân gây viêm.

Hiện nay ít dùng.



Hình 19.12. Khâu bó sợi thần kinh (inter-fascicules).

Khâu thần kinh đứt bán phần:

Quan trọng nhất là phải xác định cấu trúc của dây thần kinh, định hướng lại các bó sợi trục, tiến hành khâu các bó sợi như trình bày ở trên.

Khâu bao một nhóm bó sợi: (perineurale)

Phẫu tích thần kinh dưới kính hiển vi, thành những nhóm bó sợi, như thế mỗi dây thần kinh có chừng 4 đến 5 bó.

Tiến hành khâu bao bó sợi bằng chỉ 9-0 hoặc 10-0, mũi rời

Đây là kiểu phẫu thuật ứng dụng nhiều nhất hiện nay (Hình 19.11)

Khâu bao dây thần kinh:

Kiểu khâu này đơn giản, sau khi định hướng được sợi thần kinh, dùng chỉ số 7-0 hoặc 8-0 khâu lại bó sợi của dây thần kinh, bằng các mũi rời.

Khi khâu không được xiết chỉ quá mạnh sẽ làm cho các bó sợi bên trong bị lệch hướng.

Khâu bao-bó sợi (épi-perineurale) là một kiểu thay đổi kỹ thuật, phù hợp với tình hình hiện nay ở nước ta.

Kỹ thuật: đâm kim qua lớp áo ngoài thần kinh (epinerve) vào tới lớp áo của nhóm bó sợi (perinerve). Các thần kinh nhỏ, cảm giác chỉ cần khâu bao là đủ.

CÂU HỎI LƯỢNG GIÁ

1. Hãy trình bày kỹ thuật khâu gân bàn tay.
2. Hãy trình bày kỹ thuật khâu gân Achille và khâu cơ.
3. Hãy trình bày kỹ thuật khâu thần kinh ngoại biên.

MỞ CÂN TRONG HỘI CHỨNG KHOANG

MỤC TIÊU

1. Trình bày được các dấu hiệu lâm sàng, kỹ thuật chung trong hội chứng chèn ép khoang.
2. Thực hiện được các đường mở cân giải phóng hội chứng chèn ép khoang căng chân, căng tay, bàn tay

1. ĐẠI CƯƠNG

Khoang là một khoảng không gian được giới hạn bởi các thành phần ít căng dãn như cân cơ, cân dưới da, cân sâu, màng gian cốt, và xương. Trong khoang có chứa các khối cơ và các thành phần mạch máu thần kinh chạy qua.

Trong cơ thể người có rất nhiều khoang khác nhau, về nguyên tắc chúng đều có thể gây nên hội chứng chèn ép khoang, tuy nhiên trong bài này chỉ giới hạn trình bày các kỹ thuật mở cân giải phóng các khoang thường bị chèn ép trên lâm sàng (khoang căng chân, khoang căng tay, khoang bàn tay)

Định nghĩa: hội chứng khoang là tập hợp các triệu chứng biểu hiện một tình trạng tăng áp lực trong một khoang kín.

1.1. Các nguyên nhân gây nên hội chứng khoang

Vòng xoắn bệnh lý hội chứng khoang bao giờ cũng được khởi phát bằng tăng thể tích các thành phần trong khoang ít căng dãn, hệ quả là gây nên cản trở đường về của máu tĩnh mạch từ đó áp lực thủy tĩnh trong lòng mạch lại tăng, gây thoát dịch vào khoang kẽ của tế bào làm cho thể tích của các thành phần trong khoang nhất là các khối cơ lại tăng lên đáng kể, với một giới hạn chật hẹp ít căng dãn của khoang, thì áp lực của khoang tăng lên nhanh chóng. Với vòng xoắn bệnh lý đó làm cho áp lực trong khoang tăng lên nhanh chóng.

Trên thực tế có một vài nguyên nhân gây tăng áp lực khoang sau:

Gãy xương: hay gặp khi gãy các đầu xương xấp, máu chảy từ xương ra đọng lại với số lượng lớn trong một khoang.

Mạch máu: vết thương mạch máu, máu chảy vào khoang gây tăng áp lực, thiếu máu gây phù nề các cơ.

Đụng dập cơ: các cơ bị đụng dập, làm tụ máu trong cơ, thể tích của cơ tăng lên làm tăng áp lực khoang.

Bệnh máu: đặc biệt bệnh ưa chảy máu (Hemophilie), ở bệnh nhân này, chỉ cần một va chạm nhỏ vào khối cơ, làm cho cơ chảy máu vào trong khoang không cầm, tạo điều kiện hình thành hội chứng chèn ép khoang.

1.2. Dấu hiệu lâm sàng chính nhận biết hội chứng khoang

Bệnh nhân có các nguyên nhân gây nên hội chứng chèn ép khoang (HCK)

Đau là dấu hiệu đầu tiên, bệnh nhân có cảm giác đau thất ngột, khó chịu, mỗi lúc một tăng dần. Đau cũng là dấu hiệu để giúp ta có thái độ xử trí. Lưu ý rằng, với cảm giác đau tùy từng đối tượng và mức chịu đựng của bệnh nhân. Bệnh nhân sau khi được gây tê vùng thì mất đi cảm giác này, lúc này việc chẩn đoán, quyết định điều trị mở cân sẽ gặp nhiều khó khăn.

Cảm giác căng tức: giống như người mặc quần áo chật, ép sát vào người. Đây cũng là dấu hiệu chủ quan.

Đau do co kéo các cơ thụ động hoặc chủ động, cũng không phải là dấu hiệu đặc hiệu, gãy xương, đụng dập cơ, cũng gây nên các triệu chứng đau râm rộ khi vận động cơ, thậm chí tìm vận động thụ động cũng gây đau.

Giảm cảm giác là dấu hiệu trung thành và sớm thể hiện sự thiếu máu của thần kinh. Lúc đầu chỉ là dị cảm kiến bò, sau đó tiến triển thành giảm cảm giác rồi mất hẳn, đặc biệt ở đầu xa của chi.

Giảm vận động có hai lý do thứ nhất là liên quan trực tiếp với tăng áp lực trong khoang làm cơ thiếu máu, rối loạn chuyển hóa, hạn chế không gian vận động bó cơ. Thứ hai là do thần kinh vận động cơ, chạy trong khoang bị liệt. Khi không vận động được đó là giai đoạn muộn.

Thăm khám mạch: tăng áp lực nội khoang, làm thiếu máu tại chỗ, giảm đường kính lòng mạch, nặng có thể chèn ép đến tắc mạch. Mạch ở hạ lưu sẽ nhỏ, thậm chí mất mạch.

Màu sắc da: giai đoạn chèn ép tĩnh mạch, chân có màu tím sẫm, phù nề nhẹ, giai đoạn muộn hơn khi không còn máu xuống hạ lưu nữa thì chân xuất hiện các mảng trắng trên nền tím sẫm. Muộn hơn khi có dấu hiệu hoại tử da xuất hiện các mảng vân đá: tím đen, trắng nhợt xen kẽ nhau

Nhiệt độ da: lúc đầu chân còn ấm, khi máu xuống dưới ít, phần hạ lưu trở nên lạnh.

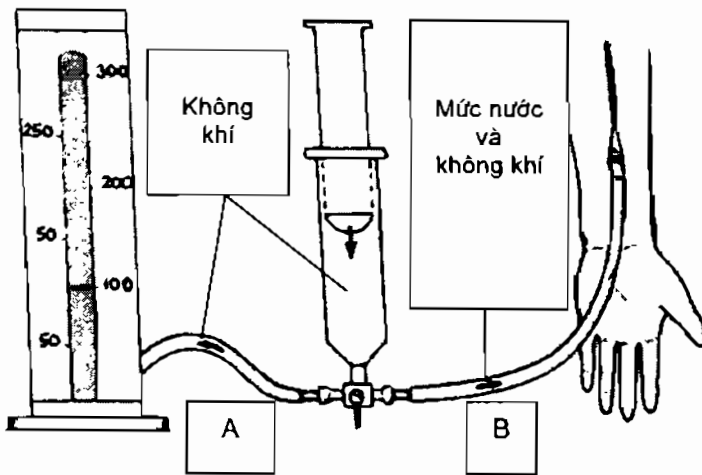
1.3. Đo áp lực khoang

Đo áp lực khoang là một biện pháp khách quan đánh giá tình trạng áp lực trong khoang.

Dụng cụ đo áp lực là một dụng cụ tự chế gồm: một huyết áp kế thủy ngân, van 3 đường, bơm tiêm 20 ml, dây huyết thanh và kim chọc dò kích thước 18/10⁰ Huyết thanh sinh lý. Lắp ráp như hình vẽ (Hình 20.1).

Vận hành:

- Hút khoảng 1 ml huyết thanh vào đường dây.
- Hút nước muối sinh lý vào đường dây B, tạo một mức nước khí trong dây.
- Cắm kim vào tổ chức cần đo (vào khoang).
- Mở van 3 đường để thông nhau (bơm tiêm, huyết áp, dây B có kim cắm vào khoang).
- Ấn từ từ bơm tiêm 20 ml, đẩy nước vào trong khoang, sau đó quan sát, khi nào mức nước trên dây B chuyển động, nhanh chóng nhìn sang huyết áp kế, áp lực chỉ trên cột thủy ngân sắp xỉ bằng áp lực trong khoang.



Hình 20.1. Dụng cụ đo áp lực khoang Whiteside.

Thông thường áp lực khoang nhỏ hơn 25 mm thủy ngân, khi cao hơn 30 mm thủy ngân được coi là bệnh lý. áp lực trên 30 mm thủy ngân có thể mở khoang giải phóng. Tuy nhiên trên thực tế muốn chỉ định mổ, cần phải phối hợp với tiêu chuẩn lâm sàng khác: đau, chân tím, lạnh, tê bì, giảm cảm giác...

1.4. Hậu quả

Khi không điều trị, hội chứng khoang gây nên thiếu máu hoại tử chi phải cắt cụt. Nếu thiếu máu cơ ở mức vi thể, cơ sẽ xơ hóa, không còn cấu trúc bình thường, mất chức năng cơ cơ, các cơ sẽ co quắp: hội chứng Wolkman.

1.5. Chỉ định mổ cân

Bệnh nhân đau nhiều

Chân tím, xuất hiện rối loạn cảm giác: tê bì, kiến bò...Để mất cảm giác đi mổ là đã muộn.

Giảm vận động đầu chi.

Vết thương mạch máu đến muộn.

Vận động chủ động, thụ động đau.

Đo áp lực khoang theo Whitesides trên 30 mm thủy ngân.

2. CÁC KỸ THUẬT MỞ KHOANG CƠ BẢN

Có hai kỹ thuật mở khoang:

- **Mở toàn bộ da, cân:** đường mổ rộng theo suốt chiều dài khoang.

Ưu điểm: giải phóng toàn bộ khoang, khi cần tiến hành các thủ thuật với mạch máu và xương dễ dàng.

Nhược điểm: đường rạch lớn, khâu lại da khó khăn vì da co, nếu vá da chất lượng da kém. Mất máu nhiều.

Chỉ định: hội chứng khoang kèm thương tổn mạch, thần kinh, xương. Hội chứng khoang nặng, biểu hiện bằng tình trạng mất vận động, cảm giác, cần phải mở rộng xử lý thương tổn cơ, thần kinh... Mở khoang kèm thăm dò mạch...

- **Mở cân dưới da bằng đường rạch da cách quãng:**

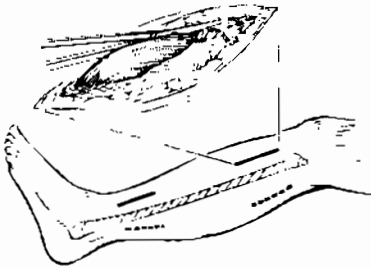
Trên đường định hướng của đường rạch da, rạch da cách nhau khoảng 8 đến 10 cm, mỗi vết rạch 2 cm, qua vết rạch da luôn kéo đầu tù vào lớp cân và cắt dọc lớp cân nông da. Khi rạch cân tới đâu, các cơ ở dưới sẽ dần nở ra tới đó, làm cho chân có kích thước to lên sau khi rạch

Qua vết rạch da, mở cân cả phía trên lẫn phía dưới. Chú ý là các đường rạch cân qua vết rạch da phải gặp nhau. (Hình 20.2 - hình 20.3).

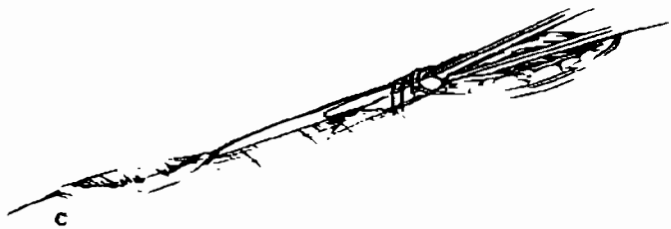
Ưu điểm: đường rạch nhỏ, không cần khâu lại, không cần vá da. Thủ thuật nhanh gọn, dễ làm.

Nhược điểm: không giải phóng được toàn bộ áp lực trong khoang. Không kiểm tra được mạch máu, thần kinh, không xử trí được thương tổn ở dưới.

Chỉ định: mở cân dự phòng hội chứng khoang sau phẫu thuật mạch máu, kết hợp xơng kín có chảy máu (đóng đinh có chốt nội tủy)... Hội chứng khoang chưa có dấu hiệu mất cảm giác và mất vận động, và không có thương tổn phối hợp.



Hình 20.2. Rạch da mở cân không hoàn toàn. Các đường rạch da cách xa nhau.



Hình 20.3. Dùng kéo cắt cân nông dưới da, qua hai vết rạch.

Chăm sóc sau mổ cân, khâu, vá da thì hai

Theo dõi diễn biến của hội chứng khoang: màu sắc của da, nhiệt độ, mạch, cảm giác, vận động.

Toàn thân: tình trạng nhiễm khuẩn: sốt, lơ mơ...

Thay băng tại chỗ đánh giá vết thương: cơ hoại tử, vết thương lên tổ chức hạt...nhiễm trùng có mũ....

Đóng da:

Khâu lại da sau 7 đến 10 ngày, phụ thuộc vào diễn biến của vết thương

Khi khâu phải bóc tách lớp da kèm theo lớp cân nông lên, tách khỏi lớp dưới, da sẽ trùng hơn. Nếu còn lớp cân sâu chắc, khâu một lớp cân này trước, sẽ ép được các cơ vào, sau đó mới khâu da.

Dùng chỉ số 1 hoặc số 2 khâu hai mép da nít vào nhau, các mũi chỉ cách nhau 2 cm, khâu từ hai đầu trở lại, da được ép dần vào nhau.

Khi thiếu da, không đủ che kín, phải vá da mỏng.

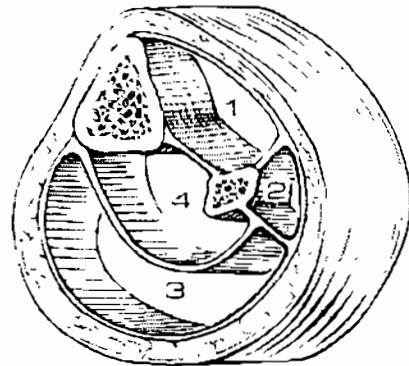
3. KỸ THUẬT MỞ KHOANG CẰNG CHÂN

3.1. Nhắc lại giải phẫu các khoang cẳng chân

Khoang ở cẳng chân được cấu tạo bởi cân nông dưới da bao quanh, xương chày, xương mác và màng gian cốt tạo nên một vách ngăn vững chắc chia cẳng chân làm hai khu: Khu trước và khu sau.

Ở phía trước, vách gian cơ ngăn cách cơ mác bên và khối cơ sau cẳng chân tạo nên khoang ngoài (Hình 20.4), phần còn lại ở khu trước là khoang trước

Ở phía sau có hai khoang, cách nhau bằng cân nội cơ dẹt, rất chắc chắn: là khoang sau sâu, khoang sau nông.



Hình 20.4. Các khoang của cẳng chân.

Hội chứng khoang ở cẳng chân có thể xảy ra ở tất cả các khoang. Trong đó khoang trước và khoang ngoài khi áp lực tăng thì phần cơ thiếu máu nuôi dưỡng rất sớm, và đó là nguyên nhân dẫn đến hoại tử.

3.2. Kỹ thuật mở cân

Khi mở cân tùy theo chỉ định, phải mở toàn bộ da, cân hay chỉ mở da không liên tục. Để giải phóng khoang có các đường mổ sau:

3.2.1. Đường mổ phía sau:

Chỉ định: giải phóng khoang sau nông, và sau sâu của cẳng chân

Kỹ thuật: đường rạch da nằm 2cm phía sau bờ sau trong xương chày. (Hình 20.5). Thần kinh và tĩnh mạch hiển trong được tách đẩy ra trước.

Dùng kéo rạch một đường ngang ngắn trên cân để xác định hai khoang sâu và nông (Hình 20.6).


Khoang nông: dùng kéo rạch cân cho tới tận phía sau của mắt cá trong, mở rộng cân lên phía trên.

Kéo cơ dẹt ra sau, khoang sâu được mở cân cho tới tận mắt cá trong.

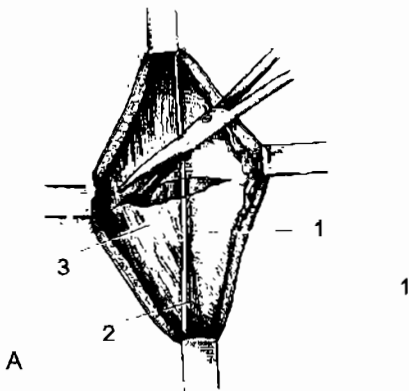
Thông thường để mở cân, da cũng cần phải rạch cho tới mắt cá trong.

Khi có dấu hiệu thần kinh: như giảm, mất cảm giác, phải mở ống cổ chân

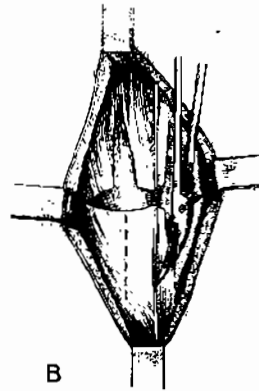
Bờ da được khâu lại sau 5-7 ngày, có thể dùng mũi chỉ “xa-gân, gân-xa” để níu kéo mép da vào nhau. Trước đó cần phải cắt lọc thêm các cơ thiếu nuôi dưỡng và hoại tử, khâu lại cân cơ cho nhỏ lại khi đó khâu da trở nên dễ dàng hơn.



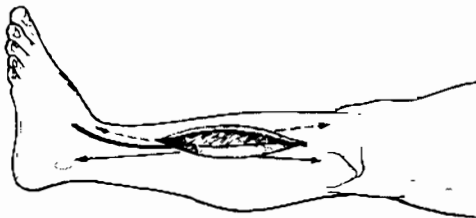
Hình 20.5. Đường sau trong cẳng chân mở cân khoang sau sâu, khoang sau nông.



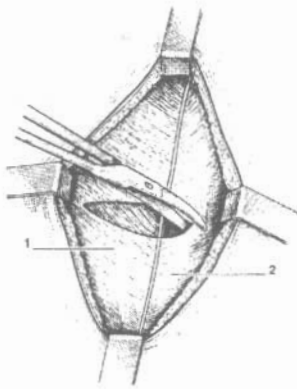
Hình 20.6. Rạch cân sâu một đường ngang, để nhìn rõ hai khoang, sau đó rạch cân sâu ở phía trước để vào khoang sau sâu.



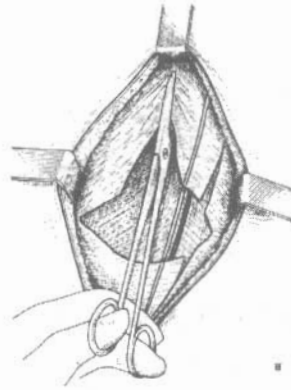Hình 20.7. Mở cân sâu lên trên và xuống dưới để giải phóng khoang.



Hình 20.8. Đường rạch da phía ngoài cẳng chân.



Hình 20.9. Rạch da qua cân sấu của khối cơ, nhìn rõ vách gian cơ khu trước và khu ngoài.



Hình 20.10. Dùng kéo cắt cân dọc lên trên và xuống dưới mở vào khoang trước và khoang ngoài.

3.2.2. Đường mổ trước- ngoài

Đường mổ này đi vào khoang trước và khoang ngoài, chỉ định cho hội chứng chèn ép khoang trước, ngoài của cẳng chân.

Kỹ thuật:

Rạch da: nằm ở vị trí giữa xương mác và xương chày, khoảng cách giữa hai xương tới đường rạch là như nhau. (Hình 20.8).

Sau khi rạch da và tổ chức dưới da, da được bóc sang hai bên để nhìn rõ cân cơ, và vách gian cơ của khu trước với cơ khu ngoài.

Đường rạch da kéo dài từ dưới chỏm xương mác cho tới trên mắt cá ngoài

Rạch một đường ngang trên cân cơ, để nhìn thấy rõ hai khoang. (Hình 20.9).

Vào khoang trước: từ đường rạch ngang, dùng kéo cắt dọc cân cơ lên trên và xuống dưới, giải phóng hoàn toàn khoang trước.

Vào khoang ngoài: từ đường rạch ngang cân, dùng kéo cắt dọc cân lên trên và xuống dưới mở hoàn toàn cân cơ của khối cơ khu ngoài. (Hình 20.10).

3.2.3. Đường mổ khu trước-ngoài, cắt xương mác

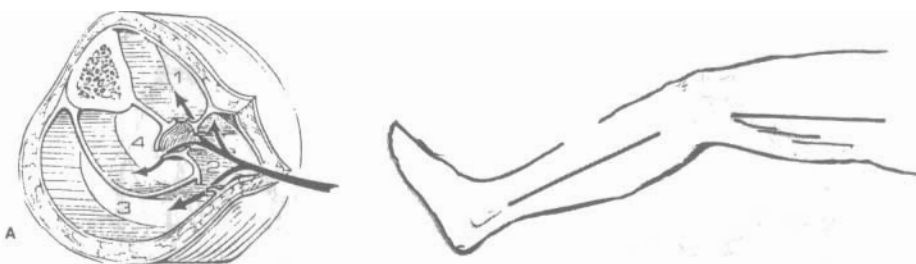
Ưu điểm: tiết kiệm được đường rạch da, dễ khâu lại thì hai.

Nhược điểm: không thể thăm dò được mạch máu. Phải cắt xương mác. Kỹ thuật khó thực hiện.

Ngày nay ít dùng đường mổ này.

Kỹ thuật:

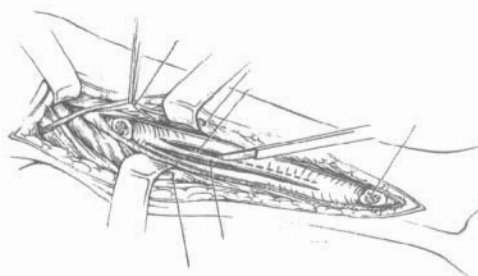
Rạch da: đường rạch da đi theo đường chuẩn từ dưới chỏm xương mác tới phía trước của mắt cá ngoài. (Hình 20.11).



Hình 20.11. Đường rạch da, mũi tên chỉ đường vào bộc lộ các khoang.

Sau khi rạch da, tổ chức dưới da, lớp da rộng về hai phía, rồi bộc lộ cân sâu, tại đây nhìn thấy các cơ bám bên bám vào xương mác. Cắt màng xương, sau đó dùng cắt xương, cắt dưới màng xương, xương mác.

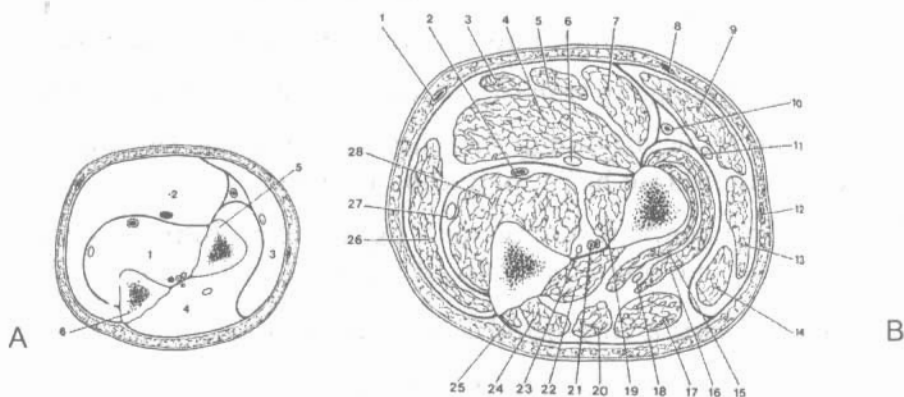
Bộc lộ phần màng xương phía trong của xương mác, qua đây ta tiến hành các đường rạch qua màng xương, rồi cắt dọc màng xương để vào các khoang trước, sau nông, sau sâu. (Hình 20.12).



Hình 20.12. Cắt bỏ xương mác có thể vào được các khoang.

4. KỸ THUẬT MỞ KHOANG CẰNG TAY

4.1. Giải phẫu các khoang cẳng tay



Hình 20.13-A. Các khoang cẳng tay: 1.Khoang trước, phần sâu, 2.Khoang trước phần nông, 3. Khoang ngoài 4.Khoang sau. 5.Xương quay 6. Xương trụ.

Hình 20.13-B. Thiết đồ cắt ngang cẳng tay 1/3 trên nối 1/3 giữa. 1.Tĩnh mạch trụ 2. Động mạch trụ 3. gan tay bé 4.Gấp chung nông 5. Gan tay lớn 6.thần kinh giữa 7.Cơ sấp tròn 8.Tĩnh mạch giữa 9. Cơ giữa dài 10. Động mạch quay 11. Nhánh trước cảm giác thần kinh quay 12.Tĩnh mạch quay nông 13. Quay 14. Cơ quay. 15. Cơ giữa ngắn bó sâu 16. Cơ giữa ngắn bó nông 17.Cơ duỗi chung các ngón tay 18.Nhánh sau vận động thần kinh quay. 19. Cơ gấp riêng ngón cái 20. Cơ duỗi riêng ngón 5. 21.Động mạch gian cốt trước 22.Cơ dạng dài ngón cái. 23.Thần kinh gian cốt trước. 24. Cơ duỗi ngắn ngón cái 25. Cơ trụ sau 26.Cơ trụ trước. 27 Thần kinh trụ 28. Cơ gấp chung sâu.

Ở cẳng tay, có xương quay và xương trụ cùng với màng gian cốt tạo nên một vách ngăn chia cẳng tay làm 2 phần : phần trước và phần sau. Riêng phần trước ngoài, các cơ lại còn phân cách với hai khối cơ ở sau và trước tạo nên khoang ngoài. Khu trước cẳng tay chia làm hai khoang: khoang nông và khoang sâu, vách gian cơ dày chắc giữa khối cơ nông và khối cơ sâu tạo nên vách ngăn này.

Khu sau chỉ có khối cơ duỗi (Hình 20.13), một điểm quan trọng cần nhớ là khi giảm áp ở khu sau sẽ làm cho áp lực của khoang ngoài giảm.

4.2. Đường mổ giải áp khoang trước

Có thể dùng 3 đường rạch, đường bờ trụ, đường rạch vòng cung và đường rạch zic-zac (Hình 20.14).

Đường rạch đều bắt đầu từ khuỷu, kết thúc ở lòng bàn tay, dây chằng vòng trước cổ tay bắt buộc phải mổ.

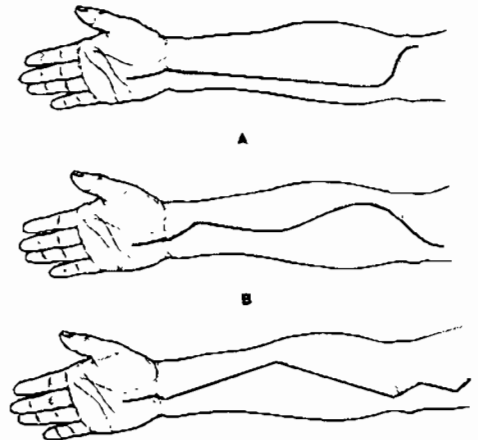
Đường mổ bờ trụ (Hình 20.14 a) ưu điểm là thẩm mỹ tuy nhiên chỉ áp dụng cho những hội chứng chèn ép khoang không kèm theo dấu hiệu thần kinh giữa.

Đường rạch hình vòng cung: (Hình 20.14 b), đường định hướng được kẻ bắt đầu 1 cm ở trên và 2 cm ở bên ngoài mỏm trên ròng rọc, đi ngang chéo qua hố trước khuỷu ra phía ngoài, rồi lượn trở lại như hình chữ S, cho tới đường giữa của cẳng tay ở 1/3 giữa -1/3 dưới cẳng tay, tiếp tục chạy chéo về phía mô út qua nếp gấp cổ tay theo trục của ngón 4, tới nếp gấp giữa của bàn tay. (Khi qua cổ tay, cần phải theo trục ngón 4 để tránh làm thương tổn nhánh cảm giác gan tay của thần kinh giữa).

Toàn bộ cân cẳng tay được rạch theo suốt chiều dài của đường mổ, xuống dưới cổ tay, rạch hoàn toàn dây chằng vòng trước cổ tay. Các cơ được bộc lộ, muốn giảm áp lực nhiều hơn cần phải mổ cân cơ của cơ gấp chung sâu các ngón và cơ gấp ngón tay cái. (Hình 20.15) Trước khi can thiệp khám thấy dấu hiệu thần kinh giữa, bắt buộc phải kiểm soát toàn bộ đường đi thần kinh giữa.

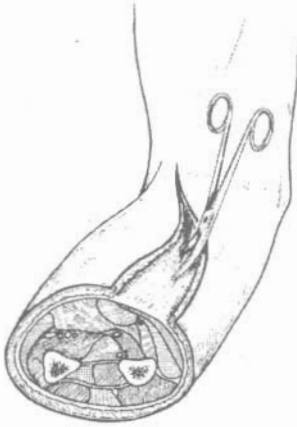Ngoài ra một số xơ sợi căng chắc của cơ sấp, hoặc cơ gấp ngón tay khác, có thể gây bó nghẹt cẳng tay, các xơ này khi mổ sờ tay và dùng kéo cắt dọc theo trục của cẳng tay

Để tránh rạch da nhiều ở cẳng tay, có thể thay đường rạch lớn bằng hai đường rạch nhỏ (Hình 20.16) phần cẳng tay không rạch da, luồn kéo vào cắt ngầm cân nông dưới da để giảm áp.

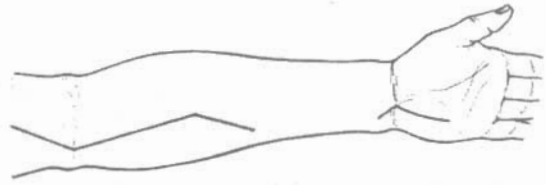


Hình 20.14. Các đường mổ cân khu trước cẳng tay.

- A: Đường bờ trụ;
- B: Đường mổ vòng cung
- C: Đường mổ zic-zac.



Hình 20.15. Mở cân cơ cơ gấp chung sâu, và cơ gấp ngón cái, để làm giảm áp khoang trước.



Hình 20.16. Đường rạch da ngắt quãng

Sau khi mở cân, cần phải đánh giá tình trạng của cơ, nếu cơ hoại tử thiếu máu cần phải cắt bỏ, một số cơ có thể phục hồi tốt, cần phải theo dõi thêm, đánh giá lại tình trạng của cơ chậm nhất sau 48 giờ.

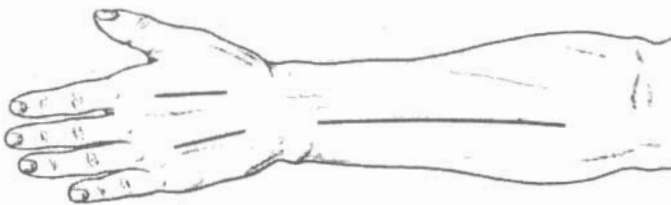
4.3. Đường mổ khoang sau

Căn cứ vào cơ chế bệnh sinh (hội chứng vùi lấp), việc mổ cân khoang sau là bắt buộc, tuy nhiên ngay cả khi hội chứng khoang chỉ đơn thuần ở khoang trước thì khoang sau cũng có thể tăng áp lực. Động mạch gian cốt trước cấp máu cho phần lớn cơ duỗi, khi tăng áp ở khoang trước làm giảm lưu lượng cấp máu cho khu sau. Trong mổ khi giải phóng được khoang trước, có thể lại tái xuất hiện tăng áp khoang sau do áp lực của động mạch gian cốt trước tăng lên.

Đường mổ khoang sau: là đường rạch dọc ở chính giữa cẳng tay (Hình 20.17), bắt đầu 2 cm ở bên ngoài lồi cầu dừng lại ở trên nếp gấp cổ tay 7 cm. Cân nông được mở theo suốt chiều dài của đường rạch da.

Khi mổ khoang trước kết hợp với mổ khoang sau sẽ làm cho áp lực khoang ngoài giảm nên không phải mổ khoang ngoài.

Chăm sóc sau mổ:



Hình 20.17. Đường mổ giải phóng khu sau cẳng tay: chính giữa mặt sau cẳng tay, điểm bắt đầu cách bên ngoài lồi cầu 2 cm.

Đường rạch căng tay được băng lại không quá chặt, đặt nẹp bột gấp khuỷu 90 độ, cổ tay duỗi nhẹ tránh trật ra trước của gân gấp. Tay để ngang bàn tay và khuỷu, có thể để cao hơn tim. Vận động thụ động các ngón tay bắt đầu sau 48 giờ sau mổ. Ngày thứ 3 hoặc 4, bệnh nhân được quay lại nhà mổ để tiến hành cắt lọc tổ chức hoại tử khi cần thiết.

Trong thời kỳ này, da ở mặt trước cổ tay và da ở mu tay có thể được đóng kín ngay, còn ở căng tay có thể căng quá, không khâu được thì phải vá da. Vận động sẽ phải ngừng lại sau vá da khoảng 1 tuần. Nẹp bột căng bàn tay giữ 3 tuần, ngón cái ở tư thế đối chiếu, cổ tay trung gian, khuỷu được giải phóng.

Trong trường hợp đặc biệt:

Gãy hai xương căng tay, bất động ổ gãy, kết hợp xương bằng nẹp vít hai xương căng tay với người lớn bằng đường rạch phía trước. ở trẻ em, có thể đóng đinh nội tủy.

Sau những sửa chữa động mạch cách tay, cần phải mở cân căng tay dự phòng ở khoang trước là cần thiết.

5. KỸ THUẬT MỞ KHOANG BÀN TAY

Cần biết rằng hội chứng khoang bàn tay cấp tính về nguyên tắc chỉ gặp ở khoang cơ gian cốt. Nguyên nhân thường thấy do đung dập mạnh ở mu tay, đặc biệt là ô mô cái.

Lâm sàng: đau là dấu hiệu đặc trưng, đặc biệt là hoạt động các cơ gian cốt, gấp, duỗi ngón tay thụ động.

Hội chứng khoang bàn tay cũng cần phân biệt với hội chứng khoang căng tay, cũng có thể gây liệt các cơ gian cốt nhưng dấu hiệu đau do căng dần chỉ xảy ra với gân gấp, còn các động tác khác thì không đau.

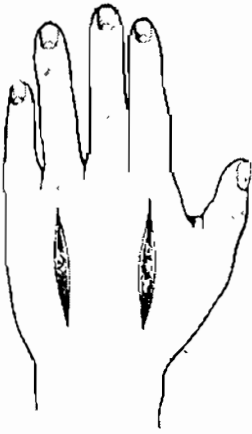Trong hầu hết các trường hợp chỉ cần căn cứ vào dấu hiệu lâm sàng có thể chỉ định mổ cân.

Khi kèm theo gãy đốt bàn, rất khó đánh giá áp lực khoang, lúc này phải dùng đến áp lực kế (Whiteside), trên 30 mm thủy ngân là có chỉ định mổ cân.

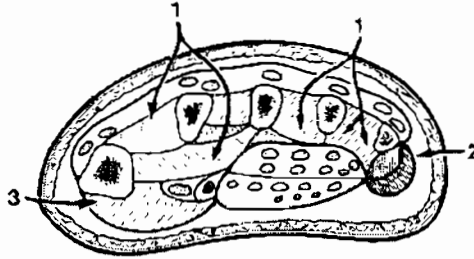
Kỹ thuật: giải áp khoang sau, được thực hiện bằng hai đường rạch (Hình 20.18) nằm ở bờ quay ngón trở và đường rạch nằm cạnh đốt bàn 4.

Sau khi rạch da cân của tất cả các khoang đều được mở theo hướng đường rạch

Khi tăng áp ở ô mô cái và ô mô út, cần rạch da theo hình 20.19, cơ khép ngón cái được giải phóng (Hình 20.19).



Hình 20.18. Đường rạch mu tay



Hình 20.19. Các đường mở cân ở bàn tay.

CÂU HỎI LƯỢNG GIÁ

1. Trình bày định nghĩa, triệu chứng, các chỉ định và kỹ thuật mở khoang trong hội chứng khoang.
2. Trình bày các kỹ thuật mở cân trong hội chứng chèn ép khoang cẳng chân.
3. Trình bày kỹ thuật mở khoang cẳng tay, và bàn tay.

TÀI LIỆU THAM KHẢO

1. Hoàng Đình Cầu. Phẫu thuật thực hành. Nhà xuất bản y học - 1965.
2. Võ Văn Châu. Vi phẫu thuật mạch máu và thần kinh. Trung tâm chấn thương chỉnh hình TP HCM - 1977.
3. Nguyễn Huy Phan. Kỹ thuật vi phẫu mạch máu - thần kinh. Thực nghiệm và ứng dụng lâm sàng. Nhà xuất bản KHKT - 1999.
4. R. Putz et R. Pabst. Atlas d'Anatomie Humaine 3^e Edition. Edition médicale International Allée de la croix Bossée - 1995.
5. Les Agrégés du Pharo - Techniques elementaires pour medecins isolés. Tom 1 - Techniques chirurgicales Edition DGDL - 1981.
6. Encyclopédie Medico - Chirurgicale - Fondée en 1929 par A.Laffont et F. Durieux - Editions technique. Technique chirurgical.
7. Guy Samama et Daniel goutane. L'interne de garde en chirurgie - troisième édition - 1985. Maloine s.a.editeur - Paris.
8. Mc Graw - Hills. Zollinger & Zollinger - Atlas of Surgical Operations 8th edition.
9. Schwartz, Seymour. I. Principle of Surgery 7th edition.
10. Robert B. Rutherford. Vascular surgery 2nd edition. WB Saunders company - 1984.
11. Courtney M. Townsend. Sabiston. Textbook of surgery 16th - 2002.
12. Charles E. Gibson. Handbook of Knots and Splices. Barnes and noble Books - 1995.

NHÀ XUẤT BẢN Y HỌC

PHẪU THUẬT THỰC HÀNH

Chịu trách nhiệm xuất bản

HOÀNG TRỌNG QUANG

Biên tập: BS. NGUYỄN THỊ TỐT

Sửa bản in: NGUYỄN THỊ TỐT

Trình bày bìa: CHU HÙNG

Kt vi tính: LÊ HÀ NINH

In 1000 cuốn, khổ 19x27 tại Xưởng in Nhà xuất bản Y học.

Số đăng ký kế hoạch xuất bản: 22 - 2007/CXB/424 - 151/YH

In xong và nộp lưu chiểu quý IV năm 2007.

NHÀ XUẤT BẢN Y HỌC

Địa chỉ: 352 Đội Cấn - Ba Đình - Hà Nội

Tel: 04.7.625922 - 7.625934 - 7.627819 - Fax: 04.7625923

E-mail: Xuatbanyhoc@fpt.vn

Website: www.cimsi.org.vn/nhaxuatbanyhoc

GIÁ: 34.000Đ

